13 6

DAS

STEINKIND VON LEINZELL.

INAUGURAL-ABHANDLUNG

ZUR

ERLANGUNG DER DOCTORWÜRDE IN DER MEDICIN UND CHIRURGIE

UNTER DEM VORSITZ

VON

Dr. HUBERT LUSCHKA
PROFESSOR DER ANATOMIE ZU TÜBINGEN

VORGELEGT

VON

WILHELM KIESER
AUS TÜBINGEN.

MIT ZWEI ABBILDUNGEN.

STUTTGART.
Schnellpressendruck der J. G. Sprandel'schen Buchdruckerei.
1854.

MEINEM

OHEIM UND VÄTERLICHEN FREUNDE

PROF. DR. G. FR. VON JÄGER

OBERMEDICINALRATH ZU STUTTGART

RITTER DES ORDENS DER WÜRTTEMBERGISCHEN KRONE UND DES KÖNIGL. BAIRISCHEN VERDIENSTORDENS VOM HEILIGEN MICHAEL,
ORDENTL. AUSWÄRTIGEM MITGLIEDE DER MATHEMATISCH-PHYSIKALISCHEN CLASSE DER AKADEMIE ZU MÜNCHEN,
ADJUNCT DER KAISERL. AKADEMIE DER NATURFORSCHER ZU BRESLAU U. S. W.

IN AUFRICHTIGER VEREHRUNG

GEWIDMET.

VORWORT.

Das Leinzeller Steinkind ist schon einmal im Jahr 1720 in einer unter dem Vorsitz Prof. Camerers zu Tübingen von Dr. Friedrich Orth verfassten Inauguraldissertation beschrieben worden. Da jedoch damals das Präparat nicht durchsägt wurde, so konnte jene Abhandlung keine näheren Mittheilungen über die Veränderungen geben, welche die einzelnen Organe des Foetus während seines sechsundvierzigjährigen Aufenthalts im Leibe der Mutter erfahren hatten. Auch die chemische Zusammensetzung einzelner Theile, namentlich der verkalkten Umhüllungen, sowie die Länge der Extremitäten, die Form der Hände und Füsse, wird von Dr. Orth nicht angegeben.

Aus diesem Grund schien es mir nicht unpassend, das in der Litteratur längst bekannte Steinkind von Leinzell einer abermaligen Untersuchung zu unterwerfen, wobei ich hauptsächlich das chemische und microscopische Verhalten der einzelnen Organe berücksichtigte und mich bemühte, diejenigen äusseren Theile des Foetus, welche bei Orth weniger umständlich geschildert sind, ausführlicher zu beschreiben.

Als Einleitung schicke ich eine chronologisch geordnete Zusammenstellung der bis jetzt beobachteten Steinkinder, welche ich in der Litteratur auffinden konnte, voraus, mit möglichst aus-

führlicher Angabe des jedesmaligen Leichenbefundes und der den betreffenden Fall mittheilenden Zeitschriften.

Indem ich es dem geneigten Leser überlasse, aus den einzelnen Fällen die für die pathologische Anatomie der Extrauterinschwangerschaft hervorgehenden Thatsachen selbst zu entnehmen, beschränke ich mich darauf, als pathologisch-anatomische Vorbemerkungen die Veränderungen, welche bei einem über die gewöhnliche Zeit der Schwangerschaft hinaus im Leibe der Mutter zurückgehaltenen Foetus vorzugehen pflegen, in Kürze mitzutheilen, und der Beschreibung des Leinzeller Steinkinds vorauszuschicken.

Ich ergreife zugleich diese Gelegenheit, meinem hochverehrten Lehrer, Herrn Professor Luschka in Tübingen, für die Bereitwilligkeit, womit er mir das betreffende Präparat überliess und mich bei der Untersuchung desselben mit Rath und That unterstützte, sowie den Herren Obermedicinalräthen V. A. Riecke und L. S. Riecke, sowie auch Herrn Bibliothekar Franz Pfeiffer in Stuttgart für die Freundlichkeit, womit sie mir zur Erlangung der nöthigen Litteratur behülflich waren, meinen herzlichen Dank öffentlich auszusprechen.

Tübingen, im März 1854.

GESCHICHTLICHE EINLEITUNG.

Das erste genauer beschriebene Steinkind, welches ich beim Nachschlagen älterer Werke auffinden konnte, ist das von Sens, *Lithopaedion senonense*. Die Geschichte desselben wird von Johannes Albosius (Portentosum Lithopaedion in utero materno per annos 28 contentum, petrefactum, et post matris mortem exsectum. Auctore Joanne Albosio Haeduo. 1582) ausführlich mitgetheilt und findet sich in einem Anhang der von Caspar Bauhin ins Lateinische übersetzten Abhandlung Franz Roussets über den Kaiserschnitt (ὑστεροτομοτοκία Franc. Rosseti Medici Galli, opera Caspari Bauhini e Gallico Latina facta. Francof. 1601.). Das betreffende Steinkind wurde bei der Section einer achtundsechzigjährigen Frau aus Sens gefunden.

Columba Chatry, seit 48 Jahren an den Schneider Carità verheirathet, starb den 16ten Mai 1582. Sie bot vor 28 Jahren zum ersten Mal seit ihrer Verheirathung die Zeichen von Schwangerschaft. Die Wehen stellten sich zur gehörigen Zeit ein, die Wasser flossen ab, allein vergeblich wurde auf das Erscheinen eines Kindes gewartet. Die bisher deutlich wahrnehmbaren Kindsbewegungen hörten auf, die Brüste sanken ein, die wehenartigen Schmerzen wurden allmälig erträglicher. Die Frau fühlte sich so unwohl, dass sie drei Jahre lang das Bett nicht verlassen konnte. Bis zum Ende ihres Lebens klagte sie über Verdauungsstörungen, Bauchschmerzen und eine harte, schwere Geschwulst im Unterleib.

Bei der Section fand man die Wandungen des Uterus runzlig, verdickt und erhärtet, dem Messer bedeutenden Widerstand entgegensetzend. Nachdem sie mit vieler Mühe durchtrennt waren, kam ein zu einer Kugel zusammengekrümmter Foetus weiblichen Geschlechts zum Vorschein. Er lag quer im Uterus und wurde von den in eine derbe, dicke Membran verwandelten Eihäuten umschlossen. Die linke Hand zeigte sich in einen steinharten Klumpen verwandelt, an welchem nur seichte Furchen, als Andeutungen der Finger, sich bemerken liessen. Beide Füsse waren mit den zugekehrten Plantar-Flächen zusammengewachsen und in einen Steinklumpen verwandelt, an welchem eine Scheidung in einzelne Zehen nirgends bemerkt werden konnte. Die wohl erhaltenen Schädelknochen lagen unter der noch an vielen Stellen mit Haaren besetzten Kopfhaut. Der von normaler Haut bedeckte Rumpf hatte seine Formen ziemlich unverändert beibehalten. Die Eingeweide, Herz und Gehirn, waren sehr hart, boten jedoch sonst nichts Eigenthümliches. In einer Alveole des Kiefers steckte ein Zahn.

An den Extremitäten zeigten sich die zwischen den compacten, stellenweise entblössten Knochen liegenden Muskeln in eine gypsartige Masse von der Härte festen Kalks verwandelt (Barthol. hist. anat. rarior. cent. II. obs. 100).

Auf die Mittheilung des Sectionsbefunds folgen in dem angeführten Werke Fr. Roussets die Ansichten von Albosius, Provancherius und Rossetus über die Ursachen der Zurückhaltung, Verschrumpfung und Erhärtung des betreffenden Foetus.

Albosius meint (pag. 305), die Frucht sei durch Trockenheit, wozu die heftigen Schmerzen und kümmerlichen Lebensverhältnisse der Schwangeren Veranlassung gegeben haben, verschrumpft, durch Kälte und Wärme, sowie durch eine unbekannte dem Foetus innewohnende Neigung zur Versteinerung (pag. 307 und 308) erhärtet.

Provancher nimmt an, der Uterus der Frau sei durch die Wehen und den Abfluss der Wasser kalt geworden (pag. 314), durch die Kälte sei der Foetus versteinert, wie überhaupt die Körper durch Kälte fest werden, während zugleich seine flüssigen Bestandtheile durch Ausdünstung allmälig entwichen seien (pag. 315).

Rossetus ist der Ansicht, das Kind sei während der Schwangerschaft aus irgend einer unbekannten Ursache mit der Gebärmutter verwachsen und habe so nicht ausgestossen werden können (pag. 328), es sei nicht verfault, weil es durch das Chorion auch nach der Zeit der nicht erfolgten Geburt noch in einiger Gefässverbindung mit dem Uterus stand (pag. 329), und sei erhärtet durch Anhäufung einer Masse, wie sie sich in verschiedenen Geschwülsten, z. B. den Gichtknoten der an Podagra Leidenden, vorfinde (p. 330). Diese Gründe werden in lateinischen in Form eines Zwiegesprächs zwischen Pirologistes und Palaeomanes abgefassten Versen weiter auseinandergesetzt.

Ueber das Steinkind von Sens wurden in der damaligen Zeit eine Menge Abhandlungen geschrieben, worunter namentlich die von Thuanus (libr. 17. histor.), von Paraeus (libr. 25 de monstris cap. II), von Joh. Schenck (obs. med. rar. nov. adm. et monstr. l. 4. obs. 194), von Cordaeus (Comment. in Hippocrat. de muliebr. L. I nr. VII), von Licetus (libr. 2. de monstr. cap. 45), von Sennert (prax. lib. 4. pag. 2. sect. 4. cap. 8.), von der Hebamme Bourgesia (obs. pag. 102) und von Thomas Bartholinus (Histor. anat. rarior. Cent. II hist. 100) in späteren Werken erwähnt werden. Diess hat zu der Meinung Veranlassung gegeben, es seien in der Zeit von Albosius schon ziemlich viele Steinkinder zur Beobachtung gekommen, eine Ansicht, welche man in späteren Werken, z. B. bei Strauss, hie und da vertreten findet.

Die interessanteste dieser Abhandlungen ist unstreitig die von Thomas Bartholinus, welcher das Präparat im Jahr 1654 wieder zu Gesicht bekam und genau untersuchte. Er spricht sich daselbst über die Ursachen der Versteinerung des Foetus aus, ohne ein bestimmtes Urtheil zu fällen, und führt als Ansichten seiner Zeitgenossen an: zu grosse Trockenheit in Folge anhaltender Schmerzen, Kälte, Wärme, zu reichliche Zufuhr erdiger Bestandtheile und dichter Masse, Einwirkung eines Spiritus lapidificus, welcher in der Erde, dem Wasser und der Luft enthalten sei. Zugleich theilt er die bisherigen Reisen und Erlebnisse des Lithopaedion senonense mit. Zuerst kam es in die Hände eines Pariser Kaufmanns, Preterseglé, eines „homo rerum rariorum studiosus“. Von ihm erhielt es der Pariser Goldschmied Stephan Carteron, welcher es im Jahre 1628 um eine bedeutende Summe an den Juwelenhändler Gilibert Vautron aus Venedig verkaufte. In Venedig kaufte es im Jahr 1653 Friedrich III., König von Dänemark, und übergab es Thomas Bartholinus zur Untersuchung.

Auf das Steinkind von Sens folgte das von Pont à Mousson (Foetus Mussipontanus) im Jahr 1659 und das von Dole (Ostentum Dolanum) im Jahr 1661.

Das erstere wird von Laurentius Straussius (Resolutio casus Mussipontani Foetus extra uterum in abdomine retenti. Darmstadt 1662) und von Anton Deusing (Consideratio physico-anatomica Foetus Mussipontani. Groningen 1659) ausführlich beschrieben.

Die Frau eines Lastträgers aus Pont à Mousson, welche ihrem Manne nie Kinder geboren hatte, stürzte sich aus unbekannten Ursachen im August 1659 aus dem Fenster eines höher gelegenen Zimmers auf die Strasse herunter und starb zwei Stunden nach dem Fall.

Während ihres Lebens hatte sie sich häufig bei den Aerzten wegen einer beschwerlichen Last von bedeutendem Gewicht beklagt, welche sie im Bauche unterhalb des Nabels fühlte und in deren Folge sie an unwillkührlichem Abgang von Urin und Stuhl, sowie an Vorfall des Anus, zu leiden hatte.

Bei der Section fand sich nach Einschneidung des grossen Netzes eine runde Geschwulst von der Grösse des Kopfes eines vierjährigen Kindes, welche durch ligamentöse Stränge an das Bauchfell und den Dünndarm angeheftet wurde. Nach Durchtrennung der harten dicken Umhüllung kam ein Foetus zum Vorschein, der etwa ein Alter von sechs Monaten erreicht haben mochte. Die Extremitäten waren mit dem Körper verwachsen, übrigens vollständig entwickelt. Die Frucht hatte schon einigermassen angefangen zu versteinern, namentlich am Gesicht, welches gypsartige Härte zeigte. Das von harten Schädelknochen umschlossene, von seinen Häuten umgebene Gehirn zeigte nichts Eigenthümliches. Die Brusthöhle wurde von der Bauchhöhle durch das wohl erhaltene Zwerchfell geschieden. Alle Eingeweide, Herz, Lungen, Leber, Gallenblase, Milz, Nieren, Harnblase, Darmkanal waren vorhanden. Der Uterus der Frau war ganz unversehrt und liess keine Spur einer Narbe erkennen.

Das Steinkind von Pont à Mousson veranlasste unter den damaligen Gelehrten einen lebhaften Briefwechsel, welchen Laurentius Straussius in dem angeführten Werke mittheilt. Es finden sich daselbst die Briefe von 21 Professoren der damaligen Zeit, deren Namen bei W. Gottfried Ploucquet (Literatura medica digesta, Tubingae 1808. Tom. II, pag. 188) aufgezählt sind. Die Gelehrten stritten sich darüber, ob das Steinkind eine Tochter oder eine Zwillingsschwester der unglücklichen Frau gewesen sei. Joh. Weibelius aus Düsseldorf (p. 52) und Michael Fehr aus Schweinfurt (p. 65) halten dasselbe für eine Zwillingsschwester. Manche sind der Ansicht, der Foetus habe in einem der Eileiter gelegen, nach dessen Berstung er in die Bauchhöhle getreten sei, und berufen sich hiebei auf vier derartige von Johannes Riolanus (Anthropogr. lib. 2 cap. 35. 1649) mitgetheilte Fälle, so C. Sponius aus Montpellier (pag. 45), Thomas Bartholinus (p. 21 und 33). Mauritius Hoffmann aus Altorff (p. 62) und Christ. Eisenmenger aus Heilbronn (p. 229) nehmen an, er sei durch eine Berstung des Uterus in die Bauchhöhle gelangt. Als Ursache der Versteinerung wird theils ein dem Blute beigemengter Succus lapidificus (pag. 71, 229), theils ein Spiritus salinus (pag. 35, 229), theils ein Semen petrificum (pag. 43) betrachtet. Laurentius Straussius glaubt (pag. 12), die Erhärtung sei durch Einwirkung der Vis lapidescens, die aus Kälte, Wärme und dem Spiritus lapidificus besteht, zu Stand gekommen. Eisenmenger meint (pag. 229), das Kind sei durch eine Idiosyncrasie der Mutter, sowie durch die kümmerliche Lebensweise und die vielen Sorgen, denen sie ausgesetzt war, vertrocknet, durch den Succus lapideus und Spiritus salinus, welche sich in den Eingeweiden der Mutter und des Kindes vorfanden, erhärtet.

Das Steinkind von Dole (Ostentum Dolanum) war Gegenstand einer von Bernhard Schnorff unter dem Vorsitz *Stephan Willets* an der Akademie zu Dole im Jahr 1661 gehaltenen Disputation. Seine Geschichte wird von *Franc. Bouchard* in den Transact. de la Société royale de Londre und den Ephem. Nat. Curios. Decur. I ann. III obs. 12, von *Eusson* in Halleri Bibl. anat. T. I p. 473 mitgetheilt, und findet sich in einem Brief Daniel Horsts an Chr. Eisenmenger in dem schon erwähnten Werk von Laur. Straussius pag. 245 und folg.

Eine Frau bot im neunten Monat der Schwangerschaft alle gewöhnlichen Erscheinungen eintretender Geburt und bekam Wehen, ohne ein Kind zu Tage zu fördern. Sie magerte mehr und mehr ab, so dass sie endlich das Ansehen eines Skelettes darbot. Mit Hülfe der Kunst erholte sie sich allmälig wieder einigermassen, die Menstruation stellte sich, wenn auch sparsam, wieder ein. Doch schwoll der Bauch immer mehr an und wurde sehr stark ausgedehnt, obgleich die Aerzte durch strenge Diät und Abführmittel vorzubeugen suchten. Endlich stellte sich ein Zehrfieber mit Diarrhoe ein, welchem die Kranke den 28sten Juni 1561 im 53sten Lebensjahr erlag.

Bei der Section fanden sich die Bauchdecken mit dem vorderen oberen Theil des Uterus verwachsen und in eine etwa ½ Zoll dicke knorpelharte gypsartige Masse verwandelt. Nach ihrer Durchtrennung entstürzten der Bauchhöhle gegen sechzehn Pfund einer nicht übelriechenden, gelblich gefärbten, serösen Flüssigkeit. Hierauf kam ein von keinen Umhüllungen bedeckter, etwa neun Monate alter, weiblicher Fötus zum Vorschein, welcher an einer Stelle mit dem Uterus verwachsen war. Er lag quer in der Regio hypogastrica, mit dem Scheitel gegen das rechte Darmbein gekehrt, mit den Füssen in der Gegend der linken Niere festgewachsen. Er erschien in allen seinen Theilen vollkommen. Die Nase war eingedrückt, der Mund geschlossen, das Zahnfleisch und die Muskeln erhärtet. Die inneren Theile zeigten sich unversehrt, blutleer, welk, von einer ähnlichen Flüssigkeit, wie sie bei Eröffnung der Bauchhöhle ausfloss, durchtränkt. Die Nabelgefässe waren verschlossen, nur drei Zoll lang.

Das Kind von Toulouse wurde sechsundzwanzig Jahre im Leib der Mutter getragen. Dasselbe ist von *Dr. Bayle* in d. Mém. de l'Acad. des sciences de Paris, und von *Nicolaus de Blegny* in Journal des Sçavants 1769. p. 406, sowie in Zodiac. med. ann. I Jan. obs. 9 beschrieben worden. Ausserdem findet sich die Geschichte desselben in den Philos. Transact. 1678. numbr. 139. vol. XII, pag. 979 und den Ephem. Nat. Curios. Decur. II ann. VIII obs. 134.

Margarete Mathieu, Frau des Tuchscheerers Jean Pugot in Toulouse, wurde im Jahr 1652 schwanger und hatte am Ende des neunten Monats wehenartige Schmerzen, ohne niederzukommen. Von dieser Zeit an bemerkte sie zwanzig Jahre lang Bewegungen des Kindes (Ephem. Nat. Curios. und Philos. Transact. a. a. O.), was mit vielen lästigen Beschwerden verbunden war. In den letzten sechs Jahren ihres Lebens waren keine Kindsbewegungen mehr fühlbar. Sie starb den 18ten Juni 1678 im Alter von vierundsechzig Jahren.

Der Sectionsbefund, wie er in den Philosoph. Transact. a. a. O. und bei Walter (Nouveaux Mém. de l'Acad. royale des Sciences et Belles-Lettres de Berlin. 1775) mitgetheilt wird, ist folgender:

In der Bauchhöhle fand sich frei beweglich, nicht mit dem Uterus verwachsen, ein todtes Kind, welches acht Pfund wog. Die Länge des Rumpfes, von dem Steiss bis zum höchsten Punkt des Kopfes gemessen, betrug etwa elf Zoll. Die hinteren Theile des Kindes waren von dem gegen zwei Finger dicken Omentum bedeckt, welches so fest mit ihnen zusammenhieng, dass man beide nur mit dem Messer trennen konnte. Bei Vornahme der Lostrennung floss ein wenig Blut aus (Phil. Transact.). Der Foetus hatte keinen üblen Geruch. Stirne, Ohren, Nase, Augen und Mund waren mit einer etwa einen Finger dicken Substanz von knorpelartigem Ansehen bedeckt, nach deren Entfernung der an mehreren Stellen gebrochene Schädel zum Vorschein kam. Die Zunge war von natürlicher Weichheit und Farbe, die Zähne erschienen von der Vollkommenheit derer eines Erwachsenen (Phil. Transact. & Ephem. Nat. Cur.). Die Muskeln waren da, wo das Omentum sich ansetzte, roth, an andern Stellen blass-röthlich-gelb bis weissgelb gefärbt. Die Eingeweide zeigten sich mit Ausnahme des noch etwas gerötheten Herzens völlig blutleer, von schwärzlicher Farbe.

Ob der in Ephemerid. Nat. Curios. Decur. III ann. III obs. 28 mitgetheilte Fall eines Arztes aus Neapel (Lettere memorabili — Neapel) jemals sich zugetragen hat, oder nur auf dem Papier existirt, lässt sich kaum entscheiden. Ich würde ihn nicht erwähnen, wenn er nicht bei Ploucquet (Literatura medica digesta. 1808. Tom. II p. 189) unter den Fällen von Lithopaedion angeführt wäre. Die betreffende Krankengeschichte ist ein sehr anmuthiges Gemenge von Dichtung und Wahrheit.

Anna Margarita Jannocara war im Jahr 1686 schwanger und bekam Lust, Steine zu essen, welche ihr so gut schmeckten, dass sie drei Monate lang keine andere Nahrung zu sich nahm. Als die Zeit der Niederkunft herannahte, wurde sie von heftigen unerträglichen Schmerzen befallen, welche vier Tage lang anhielten, ohne dass die Geburt eines Kindes erfolgte. Herbeigerufene Chirurgen förderten auf operativem Wege einen steinharten abgestorbenen Foetus zu Tage, wobei man einen Knall vernahm, als ob eine Pistole abgeschossen worden wäre: „allargando con ferri la strada, per la quale

al mondo veniamo riusci un Bambino morto, eosi duro eome una piedra, è nell useire fece una botta, come se una pistolla sbarrata si fusse, che i intese tutto il Vincinato —"

Das 46 Jahre im Leib der Mutter zurückgehaltene Steinkind von Leinzell ist von Georg Friedrich Orth (Dissertatio inauguralis medica de Foetu XLVI annorum. Tübingen 1720) ausführlich beschrieben worden. Die Geschichte desselben findet sich in Hist. de l'Academ. royale des Sciences de Paris 1721 pag. 33, sowie in Ephem. Nat. Curios. Cent. X. obs. 48, und wird von J. G. Steigerthal in Phil. Transact. Vol. XXXI. pag. 126 mitgetheilt. Der Fall erregte durch die lange Zurückhaltung und unbedeutende Veränderung des Foetus, durch die Härte seiner Umhüllungen, die ungestörte Gesundheit der Mutter, in der damaligen Zeit grosses Aufsehen.

Auf das Leinzeller Steinkind folgte das von Bianchi (de natural. in human. eorp. vitios. morbos. generat. histor. pag. 160. Genev. 1741).

Eine Frau, die zwei Mal geboren hatte, kam im Jahr 1713 zum dritten Mal in Schwangerschaft. Als sich im neunten Monat Wehen einstellten, riss sich unten im Bauch nach rechts von der Mittellinie ein Körper los und stieg gegen den Nabel auf. Die Frau erholte sich wieder und starb erst nach 15 Jahren, im J. 1728. Die Section ergab Eierstockschwangerschaft mit Berstung. Ein Foetus wurde eng von lederartig harten Eihäuten umschlossen. Er war an der Oberfläche von einer weissen, öligen, fast talgartigen Kruste bedeckt, welche an der Luft bald hart wurde. Die Glieder des Kinds waren weich und biegsam, die inneren Theile blass und blutleer.

Bald darauf kamen in England zwei Fälle zur Beobachtung, der von Dr. William Bromfeild im Jahr 1739 und der von Dr. Starkey Myddleton im Jahr 1741.

Bromfeilds Fall wird in Philos. Transact. Jahr 1741. Numbr. 460. Vol. XLI. pag. 697 beschrieben.

Eine Frau war schwanger und erwartete zur gewöhnlichen Zeit ihre Niederkunft. Als sie sich unvermuthet bewegte, entschlüpfte das Kind den Händen der Hebamme und konnte nicht wieder gefunden werden. Seit dieser Zeit litt die Kranke an einem Ausfluss übel riechenden, mit Blut vermengten Eiters aus dem Uterus und an Urinverhaltung, wozu sich in den letzten Jahren Abgang unwillkürlicher Stühle gesellte. Sie lebte von der Zeit der nicht erfolgten Entbindung an noch neun Jahre, und magerte allmälig bis zum Skelette ab.

Bei der Section fand man das Omentum ganz zerstört, das Bauchfell, den Uterus, die Eileiter stark entzündet. Der Hals des Uterus war perforirt, die umgebenden Theile erweicht, übelriechend. Die Muskeln des Anus fast ganz zerstört; zwischen Uterus und Mastdarm gegen sechs Unzen einer übelriechenden Flüssigkeit.

Auf der concaven Fläche des rechten Darmbeins lag ein Foetus, von einer dickwandigen membranösen Cyste umschlossen, die an das Bauchfell, Colon und Coecum angeheftet war, und von einigen aus der Arteria iliaca entspringenden Gefässen durchzogen wurde. Die Cyste übte einen Druck auf den rechten Ureter aus; dieser war über der gedrückten Stelle ausgedehnt, mit Urin gefüllt, ebenso das rechte Nierenbecken. Nach der Einschneidung der Cyste kamen das Stirnbein, der Arm, das Bein, die Rippen der linken Seite, mit einer klebrigen Materie in den Zwischenräumen, zum Vorschein. Eine genauere Beschreibung des Foetus wird nicht mitgetheilt.

Die Geschichte von Myddletons Steinkind ist in Phil. Transact. 1747. Numbr. 484. (Vol. XLIV.) pag. 617 mitgetheilt.

Frau Ball aus Bishopsgate bot im April 1731 die gewöhnlichen Zeichen von Schwangerschaft. Im October desselben Jahrs, dem sechsten Schwangerschaftsmonat, wurde sie von heftigem Schreck befallen und fühlte lebhafte Kindsbewegungen, welche 6—7 Tage andauerten, allmälig schwächer wurden und endlich ganz aufhörten. Seit dieser Zeit litt sie beständig an Bauchschmerzen. Nach dem Gebrauch eines wehentreibenden Mittels entleerte sich mit einer geringen Quantität Wassers eine

Masse, welche die Hebamme für einen Theil der Nachgeburt erklärte. Auf diess hin liessen die Leibschmerzen nach, ohne dass zugleich die Anschwellung des Bauches abnahm. Der Zustand der Frau wurde hierauf erträglich, indem sie ausser zeitweise eintretenden Schmerzen über nichts zu klagen hatte. Seit der Zeit jener nicht erfolgten Niederkunft gebar sie noch vier Kinder, drei Knaben und ein Mädchen. Im Jahr 1747 stellten sich erneute anhaltende Schmerzen ein, in deren Folge die Kranke bedeutend abmagerte. Sie starb im November desselben Jahres. Bei der Section kam in der Gegend des rechten Darmbeins ein Foetus zum Vorschein, an die benachbarten Membranen durch einen Theil des Bauchfells, innerhalb dessen die Fimbrien und ein Theil des rechten Eileiters sich zu verlieren schienen, angeheftet. Das Kind war keineswegs verfault. Die erhärteten Bedeckungen hatten ihre natürliche Beschaffenheit so sehr verändert, dass das Ganze das Ansehen einer formlosen knorpelartigen Masse darbot. Nach ihrer Durchschneidung zeigten sich die Knochen des Schädels und Gesichts vollständig ausgebildet, mit etwas kalkartiger Masse bedeckt. Die noch zu unterscheidenden Füsse waren sehr zerstört und verzerrt. Anstatt etwas über den Zustand der Eingeweide mitzutheilen, schliesst Myddleton seine Abhandlung folgendermassen: „Dieser Fall mag dazu dienen, diejenigen zu widerlegen, welche meinen, Knaben werden auf der rechten und Mädchen auf der linken Seite empfangen. Denn diese Frau gebar drei Knaben und ein Mädchen, nachdem der rechte Eileiter gebrauchsunfähig geworden war.“

Ganz zu derselben Zeit wurde zu Troyes in Frankreich bei der Section einer 61jährigen Frau ein 30 Jahre getragenes Steinkind gefunden, dessen Geschichte von den Herren Bourdon und Chomereau, Aerzten zu Joigny, beschrieben und von Morand in Mém. de l'Academ. des Sciences de Paris 1748 mitgetheilt wird. Ausserdem findet sie sich in den Mém. de physique et d'histoire naturelle, Vol. II. 1788 und in W. Hufelands neuesten Annal. d. franz. Arzneik. und Wundarzneik. Vol. I. pag. 455. Leipzig 1791.

Die Frau eines Handarbeiters aus Troyes wurde vier Jahre nach einer Fehlgeburt zum zweiten Mal schwanger. Die Vorboten der Geburt stellten sich mit ihren gewöhnlichen Symptomen ein und dauerten zwei Tage. Bei vorgenommener Untersuchung fand die Hebamme den Uterus leer, obgleich die Schwangere lebhafte Kindsbewegungen fühlte. Sie verweigerte den vom Arzt vorgeschlagenen Kaiserschnitt, und empfand acht Monate lang lebhafte, von Zeit zu Zeit eintretende Schmerzen, wobei sie so an Kräften herunter kam, dass man für ihr Leben fürchtete. Doch erholte sie sich allmälig wieder vollkommen, und lebte ganz gesund noch 30 Jahre (Hufeland a. a. O.), bis sie im Alter von 61 Jahren an einer Brustwassersucht starb.

Bei der Section fand man in der Bauchhöhle eine gegen acht Pfund schwere Masse von der Grösse des Kopfes eines Erwachsenen, welche, an das Netz, das Bauchfell, das Gekröse und den Fundus Uteri angeheftet, von dem rechten Eileiter auszugehen schien. Sie enthielt ein wohl ausgebildetes Kind männlichen Geschlechts von der Grösse einer zeitigen Frucht. Die durchschnittlich zwei Linien dicken Umhüllungen des Foetus waren theils von knöcherner, theils von knorpliger Beschaffenheit. Die äussere Oberfläche des Gehäuses war mit kleinen ungleich körnigen Hervorragungen bedeckt, die innere Oberfläche gleichsam hingegossen auf die Theile des Kindes, welche vollständig umschlossen wurden. Der an die Nachgeburt grenzende Theil der Schale hatte eine Dicke von etwa vier Linien, und zeigte dieselbe Consistenz wie die übrige Cystenwandung. Eine Oeffnung in der Nachgeburt schien der Anheftungsstelle des Nabelstrangs zu entsprechen, welcher ausgetrocknet war und dem Nabel des Foetus in der Länge eines halben Zolls anhängend wie abgebunden endete. Der Foetus selbst war von keiner Flüssigkeit umspült und besass durchaus keinen unangenehmen Geruch. Er war von dicker mit Haaren besetzter Haut bedeckt; in jedem Kiefer steckten zwei Schneidezähne, welche eben im Begriff standen hervorzubrechen. Der Uterus der Mutter war ganz gesund und normal beschaffen.

Das im Jahr 1767 zu Heidelberg gefundene 54 Jahre getragene Steinkind wird von Prof. W.

Nebel in Historia et Commentationes Academiae Electoral. Scient. et elegant. Liter. Theodoro-Palatinae 1770 Vol. II. pag. 403 beschrieben und ist daselbst durch sechs Kupfertafeln verewigt.

Susanna Stollbergin, den 11. November 1675 zu Marburg geboren, verheirathete sich im Jahr 1708 an Rector J. Daniel Andreä zu Heidelberg. Nachdem sie ihm zwei Kinder geboren hatte, wurde sie im Alter von etwa 30 Jahren zum dritten Mal schwanger, und fühlte im Verlauf der Schwangerschaft deutlich Kindsbewegungen. Zur gehörigen Zeit stellten sich Wehen ein, wurden jedoch in Folge von Erschöpfung der Frau und ungeschickter Hülfeleistung von Seiten der zu spät herbeigerufenen Hebamme immer schwächer, bis sie endlich beim Abfluss der Wasser zugleich mit den bisher bemerkbar gewesenen Kindsbewegungen ganz verschwanden. Es erfolgte ein mehrere Wochen andauernder Ausfluss blutiger, übelriechender, mit unförmlichen Membranen und Fleischklumpen vermengter Jauche („foetidus et sanguinolentus ichor cum membranarum fibrarumque carnosarum frustulis") aus den Schamtheilen. Ein Jahr lang hatte die Kranke heftige, bei jeder raschen Körperbewegung eintretende Bauchschmerzen auszustehen. Die Brüste sanken ein, der Umfang des Bauches nahm allmälig ab, bis schliesslich eine unebene, harte, bei Lageveränderungen der Frau ihren Sitz wechselnde Geschwulst in der Unterbauchgegend zurückblieb. Die Menstruation stellte sich wieder ein und blieb drei Jahre lang regelmässig. Zwei Mal erfolgte nach jener vermeintlichen Niederkunft Fehlgeburt. Auch noch in späteren Jahren wurde die Frau häufig von Beschwerden beim Wasserlassen und von Leibschmerzen heimgesucht, welche oft mit solcher Heftigkeit auftraten, dass sie ihr das Gehen unmöglich machten. Den 5. April 1767 erlag sie im Alter von 91 Jahren einer acuten Darmentzündung, welche mit Kopfweh, Schwerathmigkeit, Schlingbeschwerden und heftigen, über den ganzen Bauch verbreiteten Schmerzen einher gieng.

Bei der Section fand man die Gedärme, namentlich den Dünndarm, stark entzündet, die Unterleibsdrüsen erhärtet. Die Eierstöcke und Eileiter zeigten nichts Eigenthümliches. Der Uterus war normal gelagert, an der hintern Wand etwas entzündet, sonst wenig verändert. Weder an seiner äussern noch an seiner innern Oberfläche war eine Narbe bemerkbar.

In der Beckenhöhle lag frei beweglich, nur mit dem grossen Netz verwachsen, eine harte Geschwulst, welche noch etwas in die Bauchhöhle hinaufragte und von einem erhärteten Foetus gebildet wurde. Seine linke Seite und vordere Fläche waren gegen den Rücken der Mutter gekehrt, nirgends angeheftet, die rechte Seite und der Rücken des Kindes, der ganzen Länge nach mit dem grossen Netz verwachsen, sahen gegen die vordere Bauchwand der Mutter. Der Scheitel lag frei auf der Harnblase, das linke Seitenwandbein und ein Theil des Hinterhauptbeins ruhten auf der Gebärmutter. Der Foetus wog 1 Pfund und war vom Scheitel bis zur Fusssohle 10¼ rheinländische Zoll lang. Der umfangreiche Kopf hatte durch Verdrückung der Schädelknochen eine nach oben zugespitzte Form erhalten. Hinterhauptsbein, Seitenwandbein und Schläfenbein waren nicht dünn, wie bei jüngeren Kindern, sondern compact und ganz verknöchert, ohne wahrnehmbare Ossifikationspunkte. Fontanellen und Augenhöhlen wurden von einer leicht zu durchstossenden dünnen Membran ausgekleidet. Linkerseits war der Raum zwischen Unterkiefer und Schlüsselbein durch eine feste derbe Haut, in welche sich leicht eine Nadel einführen liess, verschlossen, rechterseits wurde er von verknöcherten Weichtheilen ausgefüllt. Die emporgehobenen Kniee waren mit dem Thorax verwachsen, die Knochen des Oberarms, Vorderarms und der Hand konnten auf beiden Seiten deutlich unterschieden werden. Alle äusseren Theile des Foetus mit Ausnahme einiger durch Membranen verschlossenen Hohlräume waren verknöchert, nicht verkalkt („non lapideae, sed durae osseae" pag. 409), theils von glatter, theils von unebener wie runzliger Oberfläche. An manchen Stellen wurden sie von einer leicht ablösbaren, der Beinhaut zu vergleichenden Membran überzogen.

Nach vorgenommener Durchsägung des Foetus zeigten sich die Schädelknochen fest und hart, gegen eine Linie dick, an verschiedenen Stellen in die beiden Tafeln mit dazwischen liegender Diploë

geschieden. Ihrer Innenfläche lag die wenig veränderte harte Hirnhaut überall fest an. Sichelförmiger Fortsatz und Kleinhirnzelt waren wohl erhalten. Statt des Gehirns lagen in der Schädelhöhle mehr weniger harte, zu Pulver zerreibbare Stücke einer glänzenden weissgelben bis braungelben Masse. Zwischen ihnen bemerkte man stellenweise eine feine sehr dünne Membran, vielleicht einen Ueberrest der Pia Mater. Die einzelnen Knochen der Schädelbasis liessen sich wegen der Verschiebung, welche der Kopf erfahren hatte, kaum unterscheiden. Nur das von der Säge getroffene Felsenbein mit den wohl ausgebildeten halbzirkelförmigen Canälen war deutlich zu erkennen. Ein in das grosse Hinterhauptsloch eingeführter Metalldraht drang ziemlich tief nach abwärts in dem noch wegsamen Wirbelkanal, dessen Wandungen von stellenweise kaum noch zu unterscheidenden Wirbelkörpern gebildet wurden. Am besten waren die Körper der Lendenwirbel erhalten.

Die Brusthöhle wurde von der Bauchhöhle durch das ziemlich dicke Zwerchfell geschieden, dessen oberer Fläche eine unförmliche erhärtete Masse, wahrscheinlich ein Theil der verschrumpften Lunge, fest aufsass. Die innere Oberfläche der Rippen war deutlich zu erkennen, ebenso das zu einer dünnen Membran vertrocknete Mediastinum. Von den übrigen in der Brusthöhle enthaltenen Organen waren keine Ueberreste bemerkbar. Unterhalb des Zwerchfells lag ein dem Magen entsprechender Hohlraum, die übrigen Organe der vom Bauchfell ausgekleideten Unterleibshöhle waren bedeutend erhärtet und konnten nicht mit Bestimmtheit erkannt werden.

Dr. *Walter* beschreibt in Nouv. Mém. de l'Acad. des Sciences de Berlin 1775 sehr ausführlich ein 22 Jahre getragenes Steinkind, welches er in der Bauchhöhle einer an Erschöpfung gestorbenen Branntweintrinkerin fand. Die Geschichte desselben wird auch von Bernouilli (Dissert. de inf. petrefact. Berolinens. Basil. 1776) und von Sandifort (Observat. lib. II. pag. 36) mitgetheilt.

Frau Bayer aus Königsberg war an einen Berliner Pantoffelfabrikanten verheirathet, welchem sie in einer zwanzigjährigen Ehe nur ein Kind gebar. Im Jahr 1752 hielt sie sich für schwanger. Gegen Ende des neunten Monats wurde sie von heftigen Schmerzen in der Gegend der Gebärmutter befallen, welche sie dem Tode nahe brachten und wieder vergiengen, ohne dass ein Kind zu Tag gefördert wurde. Als die Schmerzen nachgelassen hatten, fühlte sie sich wieder vollkommen wohl. In den letzten Jahren ihres Lebens ergab sie sich dem Branntweintrinken, in dessen Folge sie Herzklopfen, Convulsionen und zuletzt eine Art epileptischer Anfälle bekam. Da ihr Zustand sich immer mehr verschlimmerte, so wurde sie in die Charité zu Berlin gebracht, wo sie im December 1774 an Erschöpfung starb.

Bei der Section fand man einen ohne Eihäute, Placenta und Nabelstrang frei in der Beckenhöhle liegenden Foetus, welcher ein Alter von etwa neun Monaten erreicht haben mochte. Das Gesicht sah gegen das Kreuzbein, das Hinterhaupt gegen das Schambein der Mutter, Rücken und Steiss waren unzertrennlich mit dem sie bedeckenden grossen Netz verwachsen. Von den benachbarten Organen, dem Colon transversum, dem oberen Theil des Rectum, dem grossen Netz, dem Grund der Gebärmutter, dem Abdominalende der Eileiter, entsprangen zahlreiche Gefässe, welche sich, zu mehreren Bündeln vereinigt, an der vorderen Bauchwand des Foetus inserirten. Alle benachbarten Organe der Mutter waren normal beschaffen, nur an dem rechten Eierstock fand sich eine erhärtete Stelle von dem Umfang einer Muskatnuss. Der Foetus selbst besass durchaus keinen üblen Geruch. Kopf, Rücken und Extremitäten waren vollständig unbeweglich und starr, durch eine theils eingelagerte, theils aufgelagerte kalkartige Masse erhärtet. Nur der linke Unterschenkel konnte etwas gegen die Hüfte gebogen werden. Das Kind hatte eine vom weissen ins gelblichgraue spielende Farbe. Nachdem die aufgelagerte Kalkkruste mit einem Messer von Gesicht, Hals und oberem Theil der Brust entfernt worden war, kamen die Kopfhaare, das Ohr und das Auge der linken Seite zum Vorschein. Die Gesichtsmuskeln zeigten steinerne Härte. Im Umkreis der Nase und des Mundes hatten sich die aufgelagerten Kalksalze so fest angesetzt, dass man sie nicht von diesen Theilen des Gesichts entfer-

nen konnte. Die Geschlechtstheile wurden von dem erhärteten rechten Fuss verdeckt, welcher durch die incrustirende Masse so fest an den Körper des Kindes angelöthet war, dass man ihn nicht entfernen konnte, ohne ihn zu zerbrechen. Die Beschaffenheit der Eingeweide konnte nicht ermittelt werden, da alle Theile des Kindes so sehr erhärtet waren, dass man sie höchstens mit der Axt hätte durchtrennen können.

Das Kind hatte einen starken Druck ausgestanden, in dessen Folge Kopf, Hals, Brust, Unterleib und Extremitäten, namentlich die fest an den Leib angedrückten Arme, bedeutend eingeschnürt und in einander geschoben wurden.

Der von Dr. *Schlegel* in Langensalza beobachtete Fall ist in Baldingers neuem Magazin für Aerzte B. VI. Stück 4. pag. 349, Jahrgang 1784, und in Starks Archiv für die Geburtshülfe B. I. Stück 2. pag. 137, 1787 aufgezeichnet. Der bei der Section anwesende Hofrath Büchner aus Gotha schickte das Präparat der Göttinger Akademie, wo es Blumenbach sah und in den Göttinger gel. Anz. 1786. beschrieb.

Eine Frau aus Tonna, im Alter von 37 Jahren zum dritten Mal schwanger, bekam zur gehörigen Zeit Wehen, welche drei Tage lang anhielten. Es gieng blutiger Schleim aus dem Uterus ab, ohne dass Geburt eines Kindes erfolgte. Nach zwei Jahren trat die Menstruation wieder ein und blieb bis zum Tod der Frau, welcher in ihrem 45. Jahre, acht Jahre nach jener nicht erfolgten Geburt, eintrat.

Bei der Section fand man in der Bauchhöhle einen Foetus, welcher an den linken Eileiter befestigt und mit dem Rücken an das Bauchfell angewachsen war. Eine harte lederartige Haut überzog denselben genau und hieng ihm überall fest an. Die oberen und unteren Extremitäten waren an den Rumpf angepresst. Der linke Eileiter endigte sich in einen harten sphärischen Körper (wahrscheinlich die vertrocknete Placenta), welcher, durch gefässreiche Membranen an die benachbarten Gedärme angeheftet, dem Unterleib des Kindes fest ansass. Von ihm entsprangen die den eingetrockneten Foetus umschliessenden, in eine lederartig feste Masse verwandelten Eihäute. Blutgefässe giengen von dem Omentum und Mesocolon zur Frucht und schienen sich in der Nabelgegend des Foetus zu inseriren.

Um dieselbe Zeit fanden die Herren *Varnier* und *Mangin* ein 33 Jahre getragenes Steinkind bei der Section einer 75 Jahre alten Frau, deren Krankengeschichte in der Gazette salutaire de Bouillon 1790, in dem Journal de Medic. Chir. Pharm. à Paris Tom. LXV. September 1785 und in W. Hufelands neuesten Annalen der französischen Arzneikunde und Wundarzneikunst. Vol. I. pag. 455. 1794. mitgetheilt wird.

Eine gesunde Frau, welche schon 12 Kinder geboren hatte, wurde im Alter von 42 Jahren wieder schwanger. Die Schwangerschaft verlief normal. Im März 1752 stellten sich zur rechten Zeit Wehen ein. Die Wasser flossen ab (Hufeland a. a. O.) und es erfolgte Abgang einer nicht unbedeutenden Menge Bluts, ohne dass ein Kind zum Vorschein kam. Wehenartige Schmerzen dauerten noch mehrere Tage an, verbunden mit Schwäche und häufigen Ohnmachten, welche sich bald wieder gaben. Die Kranke erholte sich unter Herrn Varniers Pflege wieder vollkommen und konnte alle gewohnten Geschäfte wieder verrichten; nur der Bauch blieb geschwollen. Achtzehn Monate später stellten sich erneute Schmerzen und mehrtägiger bedeutender Blutabgang ein, was bald wieder aufhörte. Seit dieser Zeit blieb die Kranke vollkommen gesund und lebte ohne alle Beschwerden, bis sie im Jahr 1785, im Alter von 75 Jahren, an „einem Faulfieber“ starb.

Bei der Section fand man in der Bauchhöhle eine ungleich runde, weisse, beträchtlich harte Geschwulst, mit dem Bauchfell, dem Dünndarm und Mesenterium verwachsen. Sie wog 5½ Pfund und war 9 Zoll lang, 6—7 Zoll breit. Ihre Oberfläche war theils glatt und knorpelartig, theils verknöchert. Nach vorsichtiger Durchsägung derselben kam ein reifer Foetus männlichen Geschlechts

zum Vorschein, mit Nabelstrang und Placenta versehen. Das Gesicht war auf die Brust heruntergesunken, die übereinander gekreuzten Füsse wurden nach dem Bauch hinaufgezogen. Alle Theile hatten sich ihrer Nachbarschaft entsprechend geformt, zeigten sich an manchen Stellen stark eingedrückt, an anderen erhaben. Gelenke biegsam und ausdehnbar, ohne zu brechen. Extremitäten magerer und härter als gewöhnlich, aber doch fleischig und in keinem Punkte verknöchert. Muskeln hart und braun. Die mit Haaren besetzte, überall von Epidermis bedeckte Haut erweicht, von gelblicher Leichenfarbe. Nabelstrang fester, dünner und kürzer als gewöhnlich. Der Mutterkuchen, auf welchem der Foetus mit dem Hinteren ruhte, war auffallend dünn und klein, nicht verknöchert, mit Gefässen versehen. Drei Viertheile der inneren Oberfläche der Kapsel wurden von einer dicken, mit dem Mutterkuchen zusammenhängenden Haut überzogen, welche von innen nach aussen unmerklich in Knorpelsubstanz übergieng. Die Eierstöcke und Eileiter der Frau zeigten nichts Eigenthümliches. An der linken Seite des Uterus sass, zwischen ihm und dem Mastdarm, eine zweite sehr harte, knochigte Geschwulst von der Grösse eines Hühnereis; sie enthielt die Knochen einer etwa dreimonatlichen Frucht, von einem dicken schwarzrothen Schleim (wahrscheinlich dem Ueberrest der zersetzten Weichtheile) umgeben. Die Geschwulst stand in unmittelbarer Communication mit der Höhlung der Gebärmutter, deren Wandung sich an der betreffenden Stelle ausserordentlich dünn, zerrissen und durchlöchert zeigte.

Ein sehr interessanter Fall von Steinkindbildung wird von Dr. *Mühlbeck* in den Abhandlungen der röm. k. k. Josephin. med. chir. Akad. zu Wien. 1788. Vol. I. pag. 225 beschrieben und durch drei Kupfertafeln erläutert. Der sehr umständlich mitgetheilte Sectionsbefund liefert den unumstösslichen Beweis, dass auch die Höhlung des Uterus einem Lithopaedion zum Aufenthalt dienen kann, eine Thatsache, welche von manchen Forschern, namentlich von Prof. Cruveilhier, aus theoretischen Gründen in Abrede gezogen wird.

Susanna Neihibbin, Frau eines Unterofficiers, wurde zwei Jahre nach der glücklichen Geburt eines Mädchens im Jahr 1772 wiederum schwanger. Die in der Mitte der Schwangerschaft deutlich fühlbaren Kindsbewegungen wurden immer schwächer und hörten endlich ganz auf. Im elften Monat stellten sich Wehen ein, welche drei Tage lang anhielten. Die Wasser flossen ab, ohne dass ein Kind zum Vorschein kam. Allmälig hörten die Wehen auf, wogegen sich Schmerzen in den Geburtstheilen einstellten. Die Hebamme hatte statt des Kindes die Scheide hervorgezogen, welche Dr. Mühlbeck vorgefallen, entzündet und stark geschwollen antraf. Er verordnete Umschläge und einige Esslöffel Wein mit Wasser. Nach seiner Entfernung trank die Kranke fünf Seidel guten starken Weins, worauf sie in ruhigen Schlaf verfiel. Am folgenden Morgen traf Mühlbeck sie munter, ohne allen Schmerz. Nach drei Tage lang fortgesetzten Umschlägen gelang es, die vorgefallene Scheide wieder zu reponiren. Fünf Tage später konnte die Frau wieder im Zimmer umhergehen und ihre häuslichen Arbeiten verrichten. Von dieser Zeit an war sie, obgleich die Anschwellung des Bauches immer gleich blieb, fortwährend gesund, besorgte alle gewohnten Geschäfte und klagte nie über Schmerzen; nur während des Liegens fühlte sie bei Wendung des Leibes einen schweren Körper nach der gewendeten Seite hinfallen. Weder die monatliche Reinigung, noch sonst ein Ausfluss aus den Schamtheilen war seit jener Zeit zu bemerken. Den 20. Mai 1786, vierzehn und ein halbes Jahr nach jener vermeintlichen Niederkunft, starb die Frau im Alter von 46 Jahren an einem „Faulfieber."

Der Sectionsbefund, wie er von Mühlbeck a. a. O. pag. 227 mitgetheilt wird, lautet:

„Zwischen dem Mastdarme und der Harnblase fand sich in der Beckenhöhle die Gebärmutter ungleich grösser als im natürlichen unbeschwängerten Zustand, weil der Foetus darin enthalten war. Von aussen war die Gebärmutter von einem weissen zellulösen Wesen ganz eingeschlossen. Als dieses Geweb hinweg war, sah man die eigentliche Gebärmutter ganz verhärtet, vier Linien dick, weissbläulicht, nach der Form des Foetus eingeschrumpft und im Schneiden sehr zähe. Neben dem Grunde der Gebärmutter sah man beiderseits membranose unkenntliche Anhänge, welche vermuthlich die

Mutterbänder ausmachten, die aber gleichfalls ausgeartet und vertrocknet waren. Ueberhaupt waren die Eierstöcke und Muttertrompeten ganz unkennbar, so eingeschrumpft war alles. Als man in dem obern Theil der Gebärmutter einen kleinen Einschnitt machte, bemerkte man deutlich an dem Kopf der Leibsfrucht kleine anhangende Kopfhaare, die man noch itzt sehen kann. Von dem Mutterkuchen war gar keine Spur zu finden. Der Rücken der Leibsfrucht gieng in gerader Richtung vorwärts gegen die Schambeine gelagert hinab, mithin stand das Gesicht und die vordere Gegend des Kindes nach rückwärts gegen den Mastdarm zu.

Die untere Gegend der Gebärmutter und der Muttermund waren gänzlich verknöchert. Der Muttermund stellt nämlich einen langen hornähnlichen Kegel vor, ist verbeinert und ragte sehr tief in die Mutterscheide hinab, so dass man diesen Körper durch die Mutterscheide fühlen konnte. Dieser Kegel besteht aus dem Zusammenwuchs der unteren Gliedmassen."

Die nähere Beschreibung des Foetus selbst, welcher von der Wiener Academie untersucht wurde, folgt a. a. O. pag. 273 auf Dr. Mühlbecks Sectionsbefund, und wird daselbst folgendermassen mitgetheilt:

„Nachdem man diese Leibsfrucht drei Monate nach dem Tod der Mutter hier bei der Academie zu Gesicht bekam, entdeckte sich, dass die Gebärmutter fest mit den Kindshäuten (amnion et chorion) und mit den allgemeinen Decken der Leibsfrucht verwachsen war, so dass sie nur eine Hülle auszumachen schienen. Indessen war doch das Involucrum so dicht, dass man Mühe hatte, die drei Füsse und zwei Arme daran zu erkennen, weil diese Gliedmassen überdiess in eine ausserordentlich verwirrte Lage gerathen sind, wie man aus den angehängten Kupfertafeln sehen kann. Als man das Präparat anatomisch zerlegte, fand sich, dass die allgemeinen Decken, die Muskeln, alle die Gliedmassen und den Körper von aussen bestellenden Theile, vollkommen verknöchert waren. Am Kopfe, der ein sehr unverhältnissmässig grosses Volumen gegen die andern Körpertheile hatte, konnte man weder Spuren von Augen, Nasen, Mund, Ohren, noch sonst eine natürliche Form finden. Das grosse und kleine Gehirn ward von einer runden knöchernen Schale, die gar keine Nähte hatte, eingehüllt, und die Gehirnsubstanz war noch etwas fett und klebricht anzufühlen. In einer eigenen Höhle war die Zunge sehr deutlich zu sehen. Das verlängerte Rückenmark mangelte völlig. Von der Brusthöhle fand man keine Spur. Das Herz lag nahe an der Ruckgräte in einer kleinen gleichsam beinernen Höhle. Die Ruckgräte hatte mancherlei sonderbare Krümmungen. Die Bauchhöhle war sichtbar mit Eingeweiden ausgefüllt; der Magen allein war genau kennbar, die übrigen Eingeweide des Bauches aber waren nicht sehr kenntlich.

Ueber den bei John Burns (The Princ. of. Midwif. pag. 190. London 1820) citirten, von Frau Ruff 50 Jahre im Leib getragenen Foetus, welcher in dem Med. and Phys. Journ. Jahrgang 1800 Monat Mai beschrieben wird, kann ich nichts Näheres mittheilen, da ich die betreffende Stelle in dem erwähnten Journal nicht nachlesen konnte.

Der von Dr. Hamilton aus Glasgow beobachtete Fall wird von Denman (Practice of midwifry. London 1801. Tab. XIII.) mitgetheilt.

Eine Frau bot nach mehreren früheren Fehlgeburten die Zeichen von Schwangerschaft. Im neunten Monat empfand sie Wehen, welche wieder verschwanden. Der Bauch nahm an Umfang ab, ohne seine normale Grösse wieder zu erlangen, die Menstruation wurde wieder regelmässig. Zweiunddreissig Jahre nach der nicht erfolgten Geburt starb die Frau. Bei der Section fand man einen sieben Pfund schweren Foetus. Eine Placenta war nicht vorhanden, dagegen wurde ein sechs Zoll langer Nabelstrang bemerkt.

Dr. *J. Grivel* aus Dresden fand in der Bauchhöhle einer 83 Jahre alten, bis zwei Stunden vor ihrem Tod vollständig gesunden Frau (Maria Walther) einen mit den Eingeweiden verwachsenen

Foetus, und theilte diese Thatsache, als zur Aufnahme in das Edinburger medicinisch-chirurgische Journal geeignet, Herrn Dr. Pearson mit, ohne sich die Mühe zu nehmen, irgend welche genauere Angaben über den Zustand des Foetus oder seiner Mutter beizufügen (The Edinb. medic. and surgic. journal. 1806. Vol. II. pag. 19).

Viele Aehnlichkeit mit Mühlbecks Steinkind bietet der von Dr. *Caldwell* beobachtete im Uterus erhärtete Foetus, dessen Geschichte in The Edinb. medic. and surgic. journal 1806 Vol. II. pag. 22., und in der Salzburger medicinisch-chirurgischen Zeitung Ergänzungsband XVIII. S. 131 mitgetheilt wird.

Mary Delap, seit 26 Jahren verheirathet, ohne Kinder zu bekommen, wurde im Juni 1805, im Alter von 60 Jahren, ohne bekannte Ursache von heftigen Schmerzen im Bauch und Becken, vergesellschaftet mit hartnäckiger Verstopfung und erschwertem Wasserlassen, befallen. Kurz nach ihrer Verheirathung hielt sie sich für schwanger, und hatte damals einen reichlichen Ausfluss („discharge") aus dem Uterus, welchen man für eine Fehlgeburt erklärte. Seit jener Zeit blieb die Menstruation regelmässig bis zum 50. Jahr und die Gesundheit der Frau, zeitweise eintretende colikartige, mit Verstopfung und Beschwerden beim Wasserlassen vergesellschaftete Schmerzen abgerechnet, ungetrübt, bis im Jahr 1805 die schon erwähnten Zufälle eintraten. Auf Anwendung von Klystiren und Abführmitteln erfolgte Stuhlgang und Urinentleerung. Die injicirte Masse wurde durch eine in der Vagina fühlbare, umfangreiche, dem Kopf eines Kindes zu vergleichende Geschwulst verhindert, weit in dem Mastdarm vorzudringen. Die Schmerzen hielten an und wurden mehr wehenartig, ohne dass der Gebärmutterhals seine Gestalt veränderte. Der gegen das Schambein gekehrte Muttermund stand tief und war nur so weit geöffnet, dass er einem Katheter den Eingang gestattete, welcher durch den 1—2 Zoll langen Gebärmutterhals hinaufgeführt auf einen festen Körper von knochenartiger Härte stiess. Da Schmerzen und Urinverhaltung andauerten, so wurde der erhärtete Muttermund durch einen Kreuzschnitt erweitert, was der Kranken nicht die geringsten Schmerzen verursachte. Man fühlte nun in dem Gebärmutterhals eine membranartige Substanz vor der knochenharten Geschwulst liegend. Da die Zange nicht weit genug eingeführt werden konnte, so wurden Scheeren und Klammern („scissars and crotchet") angewandt. Die Scheere konnte nur mit grosser Kraftanstrengung in der harten Masse herumbewegt werden, und bewirkte in derselben eine nicht bedeutende Höhlung. Nach mehrstündigen Anstrengungen überzeugte man sich, dass es unmöglich sei, die Geschwulst zu zerstückeln oder durch die Vagina herauszubefördern. Die sehr erschöpfte Kranke bekam mehrmals Ohnmachten und starb den folgenden Tag. Bei der Section fand sich ein mit dem Uterus verschmolzenes, zum grösseren Theil verknöchertes Kind. Der Kopf mit dem wohl zu erkennenden Gesicht bildete das breitere gegen den Fundus Uteri gekehrte Ende der Geschwulst. Rumpf und untere Extremitäten waren von der Scheere (scissars) zerstört. Kind und Gebärmutter zeigten sich zusammen verknöchert („together ossified"), an letzterer waren nirgends Adhäsionen in Folge vorangegangener Entzündung bemerkbar.

In dieselbe Zeit fällt der von *Mascagni* sehr sorgfältig untersuchte und in Memorie di Mathematica e di Fisica della Società Italiana delle Scienze Tom. XV. Part. II. pag. 248. Verona 1810 sehr genau beschriebene Foetus, welcher 14 Jahre in der Bauchhöhle der Mutter verweilte.

Caterina Piccardi wurde, nachdem sie schon acht Kinder geboren, im Jahr 1792 zum neunten Mal schwanger. In der zweiten Hälfte der Schwangerschaft stellten sich heftige Bauchschmerzen ein, welche gegen Ende des neunten Monats den höchsten Grad erreichten, und einen mehr wehenartigen Character annahmen. Da sie sich zuschends steigerten und eine beträchtliche Gebärmutterblutung eintrat, so wurde ein Chirurg herbeigerufen, welcher am Arm zu Ader liess. Die Schmerzen hörten auf, die Geburtsthäthigkeit schritt nicht weiter vor. Eine hartnäckige Diarrhoe mit Abgang äusserst übelriechender, schwärzlich gefärbter Kothmassen stellte sich ein, der Umfang des Bauches nahm mehr und mehr ab, bis zuletzt, 18 Monate nach der vermeintlichen Niederkunft, eine harte umschriebene

Geschwulst zurückblieb, welche sich nicht weiter veränderte. Die anfangs sehr erschöpfte Kranke erholte sich in der Folge wieder vollständig; nur von Zeit zu Zeit hatte sie an Leibschmerzen zu leiden, welche jedoch von geringerer Heftigkeit und kürzerer Dauer waren als zur Zeit der erwarteten Geburt. Die Menstruation kehrte wieder und blieb regelmässig bis die Frau den 12. Mai 1806, im Alter von etwa 53 Jahren, einer nur drei Tage dauernden Enteritis erlag.

Bei der Section fand man in der Bauchhöhle eine länglich runde harte Geschwulst, durch einen von den Eihäuten umschlossenen eingeschrumpften Foetus gebildet. Die Geschwulst hieng mit dem breiten Mutterband, dem Eileiter und Eierstock der rechten Seite zusammen, und war mit einer sie bedeckenden Verlängerung des grossen Netzes, sowie mit dem parietalen Blatt des Bauchfells, fest verwachsen. Nach Durchtrennung der Verwachsungen zeigte sich, dass der an seinem Abdominalende sehr breite, mit den Fimbrien versehene Eileiter der rechten Seite gegen die Umhüllungen der Geschwulst hinlief und hier endete, ohne sich bis zum Uterus verfolgen zu lassen. Man kann demnach annehmen, das Ei sei in der Tuba zurückgehalten worden, der Foetus habe dieselbe bei seinem weiteren Wachsthum gesprengt und sei in die Bauchhöhle getreten, wo er längere Zeit fortlebte und die Grösse eines ausgetragenen Kindes erreichte. Die an dem breiten Mutterband, Eileiter und Eierstock der rechten Seite befestigte Placenta war vertrocknet und zusammengezogen („coartata, dissugata, e ristretta"), so dass man nur mit Mühe den Nabelstrang erkennen konnte. Die verschrumpften erhärteten Eihäute zeigten sich fest mit dem breiten Mutterband, Eierstock und Eileiter der rechten Seite, sowie mit dem sie fast ganz bedeckenden grossen Netz verwachsen. Der Foetus selbst lag schief von links nach rechts, nahe den Windungen des Jejunum, in der Bauchhöhle. Beide Arme waren im Ellbogengelenk gebeugt, die linke Hand auf den untern Theil der Hinterhauptsgegend, die rechte auf die Stirne gelegt. Die untern Extremitäten zeigten sich im Hüft- und Kniegelenk gebeugt, die Kniee der Stirn, die Fusssohlen den Hinterbacken genähert, die Unterschenkel gekreuzt. Nach Durchschneidung der das Kind umschliessenden Eihüllen kam eine namentlich an den behaarten Theilen des Kopfs angehäufte feste Substanz von weisslicher Farbe zum Vorschein, ein Gemenge phosphorsauren und kohlensauren Kalks. Die Haupthaare waren lang, wie man sie zuweilen bei neugebornen Kindern trifft, und hiengen fest an der Haut, fielen jedoch im Verlauf einiger Tage bei längerer Einwirkung der atmosphärischen Luft aus. Haut und Unterhautbindegewebe zeigten sich verschrumpft und eingetrocknet, letzteres liess Fettklumpen von gelblicher Farbe erkennen. Unter den allgemeinen Bedeckungen lagen die sehr trockenen, übrigens normal gefärbten Muskeln als dünne Schichte auf den Knochen, welche in Bezug auf Länge und Breite denen einer ausgetragenen Frucht vollkommen entsprachen. Das Schädelgehäuse war seitlich zusammengedrückt, von rechts nach links verschoben. Nach seiner Eröffnung kam das nur wenig veränderte Gehirn („il cervello alquanto alterato") zum Vorschein. Zwischen Brusthöhle und Bauchhöhle lag das eingetrocknete, etwas erhärtete Zwerchfell vollkommen erhalten, so dass man den schön roth gefärbten musculösen Theil von der silberglänzenden sehnigen Mitte deutlich unterscheiden konnte. Alle Eingeweide der Brust- und Bauchhöhle, sowie die hier liegenden grossen Gefässstämme, die Luftröhre und Speiseröhre, waren vollständig erhalten.

Die Vena cara inferior wurde da wo sie die Leber verlässt, die Arteria Aorta unterhalb des Bogens unterbunden und eine Ligatur um die aus dem Arcus Aortae entspringenden grossen Gefässe gelegt. Hierauf brachte Mascagni eine Röhre in die Aorta thoracica über der Durchtrittsstelle durch das Zwerchfell, eine zweite in die Vena cava superior, erwärmte den Foetus und spritzte warmen, mit Zinnober gefärbten Leim in die beiden erwähnten Gefässe, welcher von hier aus bis zu den feinsten Gefässen der Eingeweide gelangte. Die Injectionsmasse drang aus der Arteria mesenterica und coeliaca durch die entsprechenden Venen bis zur Pfortader. Ebenso war sie in die feinsten Gefässe des Herzens und der Lunge vorgedrungen, ohne dass irgendwo Berstung eingetreten wäre („Nei polmoni similmente, e nel cuore era l'injezione penetrata in tutti i vasi, senza che seguisser

rotture“ pag. 254). Die Blutgefässe der Darmzotten, der kleinen Drüsen, Erhabenheiten und Vertiefungen der Magenschleimhaut, waren von Injectionsmasse erfüllt. Letztere zeigten unter dem Microscop eine Anhäufung vielfach sich umschlingender Gefässe, welche ohne Unterbrechung mit einander zusammenhiengen. Die Leberläppchen, sowie die sie bildenden kleineren Räume („gli acini, e le minutissime celle, che li formano“) waren mit einer Menge sich schlängelnder Gefässe erfüllt. Ebenso waren die die Milzbläschen umspinnenden zahlreichen Blutgefässe vollkommen injicirt. („L'istesso osservavasi nella milza riguardo alle celle, che la compongono, le quali erano circondate da ammassi di vasi sanguigni parimente injettati“ pag. 254). Diess beweist zur Genüge, dass die Eingeweide der Brust- und Bauchhöhle viel Flüssigkeit verloren hatten, aber gleich den Gefässen ganz unversehrt geblieben waren; denn sonst hätten sie dem Druck der Spritze nicht widerstehen können, welche mit einer dem Widerstand entsprechenden Kraft gehandhabt wurde.

Dr. *Cheston* fand bei der Section einer 80jährigen Frau ein 52 Jahre getragenes Steinkind, dessen Beschreibung er in Medico-chirurgical Transactions, publish. by the med. and chirurg. soc. of London, Vol. V. pag. 104, London 1814 mittheilt. Ein sehr kurzer Auszug findet sich in der Salzb. medicin. chirurg. Zeitung. Jhrg. 1815 B. II. pag. 154.

Im December 1738 war Frau Cowles zum vierten Mal schwanger. Der Verlauf der Schwangerschaft zeigte keine Eigenthümlichkeiten. Die Wehen dauerten drei Tage, ohne dass die Geburt vorwärts gieng. Ein herbeigerufener Arzt, Dr. Rogers, fand, dass ein zur Geburt reifes Kind vorhanden war („that the child offered the birth“), zu dessen Austreibung die Wehen nicht hinreichten. Er erklärte, Instrumente zur Herausförderung des Foetus anwenden zu müssen, was die Frau verweigerte. Die Wehen schienen noch einige Tage lang in Zwischenräumen wiederzukehren, nahmen aber immer mehr ab und hörten endlich ganz auf. Drei Monate lang fühlte die Kranke sich sehr schwach und elend, erholte sich jedoch allmälig wieder vollständig, so dass sie keine besondere Ursache zu Klagen hatte und ihre gewohnten häuslichen Geschäfte ungestört verrichten konnte. Ob die Menstruation sich seit der Zeit der vermeintlichen Geburt wieder einstellte, konnte die Kranke nicht mit Bestimmtheit angeben. Im Februar 1790 erlag sie im Alter von achtzig Jahren einer am Fuss sich einstellenden Gangraena senilis.

Bei der Section fand sich eine mit den sie bedeckenden dünnen Gedärmen und dem grossen Netz fest verwachsene Geschwulst, welche, von den Adhärenzen befreit, eine vollständig knöcherne Oberfläche („bony surface“) zeigte und beim Anschlagen denselben Ton wie feste Knochen vernehmen liess. Sie war mit dem Uterus zu einer Masse verschmolzen. Die verdünnten Wandungen des über zwei Zoll langen Gebärmutterhalses liessen an der Innenfläche deutlich die ihnen in der Norm zukommende Faltenbildung erkennen. Der Hals des Uterus endete mit einer Oeffnung, eben weit genug, um einer dünnen Sonde den Durchgang zu gestatten, welche von hier aus in gerader Richtung nach einwärts drang. Als man den Gebärmutterhals spaltete, kam eine scharf gezeichnete, etwa zwei Zoll lange Furche zum Vorschein, welche in eine blind endende Höhlung von dem Umfang einer Erbse auslief. Die Vasa spermatica waren auf der rechten Seite, an den oberen Theil des in die Länge gezogenen Uterus angeheftet, deutlich zu erkennen, von dem Eierstock jedoch war nichts zu sehen. Der rechte Eileiter zeigte das Ansehen eines derben Strangs von der Dicke eines Federkiels. An dem linken Eileiter war nichts Eigenthümliches zu bemerken, wogegen die Anwesenheit des linken Eierstocks nicht mit Sicherheit ermittelt werden konnte. Die von anhängenden Weichtheilen befreite Geschwulst hatte eine rundliche Gestalt und wog drei Pfund, eine Unze, vier Drachmen. Ihre Oberfläche war überall vollkommen verknöchert, mit Ausnahme der Stelle, an welcher die im Gebärmutterhals befindliche Furche endete. Hier fand sich eine „mit steatomatoser oder talgartiger Materie erfüllte“ Oeffnung; eine in sie eingeführte Sonde drang ½ Zoll weit vor und stiess sodann auf einen festen entgegenstehenden Körper. Die harte Geschwulst enthielt, wie sich bei ihrer Durchsägung herausstellte,

einen sehr gut erhaltenen ausgewachsenen Foetus, welcher unmittelbar von den verknöcherten Umhüllungen umschlossen wurde. Rumpf und Glieder waren ziemlich in die Form einer Kugel gebracht, die Extremitäten zwischen das Becken und das auf die Brust herabgesunkene Haupt eingeschoben und, gleich der Wirbelsäule, stark verkrümmt. Alle Theile waren zusammengedrückt und so fest mit der Innenwand der verknöcherten Cyste verschmolzen, dass sie sich nur mit der grössten Mühe von derselben trennen liessen. Es schien, als seien Haut und Muskeln der mit der Cystenwand in Berührung stehenden Theile aufgesaugt („absorbed") worden. So fand sich z. B. bei einem der Schaale anliegenden Arm die von der Umhüllung abgekehrte Seite mit wohlgebildeten Weichtheilen versehen, während der ihr anliegende Theil Haut und Muskeln eingebüsst hatte, so dass nur der fest mit dem Gehäuse verschmolzene Knochen erhalten blieb. Die Haut war trocken, von gelblichbrauner Färbung. Das Unterhautbindegewebe und die Muskeln hatten viel von ihrer natürlichen Consistenz beibehalten, doch zeigten sich die letzteren blutleer und dunkelbraun gefärbt. Die Kopfschwarte, an welcher einige unbedeutende Ueberreste der Haare geblieben waren, hatte ihre gewöhnliche Festigkeit und Consistenz verloren, so dass man sie sehr leicht vom Schädel abziehen konnte. Die trockenen, braun gefärbten Knochen liessen sich von der Beinhaut und den Epiphysen leicht unterscheiden. Das Gehirn war etwas fester als gewöhnlich und beinah natürlich gefärbt. Die Eingeweide der Brust- und Bauchhöhle enthielten keine Spur flüssigen oder geronnenen Bluts und zeigten durchaus keine Neigung zur Fäulniss. Die Lungen waren dicht und fest, die Leber zeigte eine dunkelbraune Färbung. Die zu einem Klumpen zusammengeballten Gedärme wichen ziemlich von ihrem gewöhnlichen membranartigen Ansehen ab. Der Foetaltheil des Nabelstrangs sass an dem Körper des Kindes fest, sein Placentartheil war nirgends zu entdecken. Ebenso konnte von den Ueberresten der Eihäute und Placenta nichts bemerkt werden. Nahe dem oberen Theil der Innenwand der Cyste fand sich ein Blutcoagulum in so frischem Zustand, als wäre es kaum eine Stunde zuvor aus einem Gefäss ausgetreten. Die Farbe war noch wie frisch, die Consistenz fest. Bei Einwirkung der atmosphärischen Luft trocknete es bald aus und hinterliess wenig mehr als einen unbedeutenden Flecken an der betreffenden Stelle. Cheston ist der Ansicht, das Kind sei ursprünglich im Uterus gelegen und hier während der gewöhnlichen Zeit der Schwangerschaft geblieben. Am Ende der Schwangerschaft habe sich seiner Ausstossung durch die Vagina ein Hinderniss unbekannter Art entgegengestellt, es sei nun durch den Grund der Gebärmutter getrieben worden, habe den Bauchfellüberzug derselben nach Art eines Bruches vor sich hergetrieben, ohne ihn zu zerreissen, und sei nun von dem Bauchfell, das eine Art Bruchsack bildete, festgehalten worden. Er hält für wahrscheinlich, dass die betreffenden Veränderungen allmälig vor sich giengen, da die Kranke noch vier Wochen nach der vermeintlichen Niederkunft lebhafte Schmerzen empfand und Monate vergiengen, ehe sie sich wieder vollständig erholte.

Dr. *Seiler* beschreibt in der Dresdener Zeitschrift für Natur- und Heilkunde (Jahrgang 1819, Bd. I, Heft 2 pag. 189) ein Steinkind, welches über fünfzig Jahre getragen wurde, und gibt daselbst eine ausführliche geschichtliche Zusammenstellung der seit 1582 zur Beobachtung gekommenen Steinkinder.

Maria Magdalena Viewegin lebte mit ihrem Mann in kinderloser Ehe bis zum 34sten Jahre und erfreute sich, ohne je zu gebären oder Abortus zu bekommen, bis in ihr 68stes Jahr andauernder Gesundheit. Von dieser Zeit an magerte sie zusehends ab, klagte über Stuhlverstopfung, über Beschwerden beim Wasserlassen, wurde immer schwächer und starb im Alter von achtzig Jahren unter den gewöhnlichen Zufällen des Marasmus.

Bei der Section fand man in der rechten Darmbeingegend, zwischen den Gedärmen, von dem Mesenterium bedeckt, „einen aus dichten Knochen bestehenden Foetus ohne alle Hüllen." Der oberste Theil seines Kopfes hieng fest mit dem linken Eierstock zusammen, der Rumpf und die Extremitäten waren mit dem Mesenterium verwachsen. Die rechte obere und linke untere Extremität wurden nur durch

Häute mit dem Rumpfe verbunden, die beiden anderen Extremitäten durch Knochenmasse mit demselben vereinigt. Der Foetus wog 6 Unzen; seine Länge betrug vom Scheitel bis zu dem untersten Ende des Rumpfes 4½ Zoll, bis zur Fusssohle etwa 8 Zoll. Die Oberfläche desselben war „durchaus knochenartig“ und liess keine Spur von Weichtheilen mehr bemerken, selbst die Beinhaut fehlte. Die Extremitäten waren vollkommen skelettirt. Die Schädelknochen wurden nicht durch Häute, sondern durch Knochenmassen mit einander verbunden, waren compact und liessen den strahligen Bau, wie er sonst an den Kopfknochen nicht ganz ausgetragener Kinder bemerkt zu werden pflegt, nicht erkennen. Die Gesichtsknochen schienen mit den sie umgebenden erhärteten Weichtheilen zu einer „Knochenmasse“ verschmolzen. Statt des rechten äusseren Ohrs bemerkte man schwach erhabene knöcherne Linien, die Form der Ohrknorpel bezeichnend. Aeusserer Gehörgang, Augenhöhlen und Nasenhöhle waren mit „Knochenmasse“ ausgefüllt. Der dem Kopfe stark genäherte Rumpf erschien von aussen wie „eine dichte, länglich runde, unebene Knochenmasse, an welcher man weder Spuren von Wirbelbeinen noch von Rippen erkennet.“ Die stark gewölbte, sehr unebene hintere Fläche des Rumpfs liess den Anfang des linken und rechten Schulterblatts in Form einer kleinen Erhabenheit erkennen, die vordere Fläche desselben wurde durch die Extremitäten verdeckt und war vollständig erhärtet. Die linke obere und rechte untere Extremität waren mit dem Rumpf fest verschmolzen, wie angekittet. Dr. Seiler durchtrennte die Frucht mit einer feinen Säge und fand die harte Hirnhaut sehr mürbe, der Innenfläche der Schädelknochen noch anhängend. Das Gehirn war in eine unförmliche, gelblichweisse, wallrathähnliche Masse verwandelt, welche an der Luft schnell austrocknete und eine gelbbräunliche Farbe annahm. An dem durchschnittenen Rumpf lagen unter einer Kruste von „Knochenmasse“ die in eine gelblichweisse wallrathähnliche Substanz verwandelten Muskeln, unter ihnen die Rippen und Wirbelkörper, in eine Knochenmasse verschmolzen, deren innerer Fläche die deutlich zu erkennende, aber sehr mürbe Pleura anhieng. Brust- und Unterleibshöhle waren sehr verkleinert, mit Schichten erdiger Concremente und wallrathähnlicher Massen erfüllt. Von Eingeweiden war keine Spur mehr zu erkennen. Nur in der Gegend, in der das Herz liegen sollte, zeigten sich einige sehr dunkle lividröthliche Muskelfaserbündel. —

Dr. *Bönisch zu Camenz* zog im Jahr 1821 die Knochen und den Rumpf eines sechs Jahre im Leib der Mutter verbliebenen, an mehreren Körpergegenden durch eingelagerte Kalksalze erhärteten Foetus durch die Vagina aus und beschreibt den Fall in W. Hufelands Journal der pract. Heilkunde Jahrgang 1821 Heft I pag. 52.

Catharina Buhlang, Frau eines Seilermeisters zu Wittichenau, wurde, nachdem sie sieben Kinder leicht geboren hatte, im Jahre 1815 zum achten Mal schwanger. Während der Schwangerschaft hatte sie das Gefühl eines schweren unterhalb des Nabels auf die Gedärme drückenden Klumpens, welcher ihr beim Liegen auf der Seite durch Druck Schmerzen erregte. Sie fühlte Kindsbewegungen, welche auffallend stark waren und häufig Schmerzen hervorriefen. Die Wehen stellten sich zur gewöhnlichen Zeit ein und waren sehr schmerzhaft. Nachdem sie drei Tage gedauert hatten, trat Fieberfrost ein, womit zugleich die Kindsbewegungen aufhörten. Die Brüste fielen wieder ein, im Bauch blieb eine harte umschriebne Geschwulst. Fünf Wochen lang dauerte Abgang einer blutigen Flüssigkeit aus den Schamtheilen mit abwechselnder Heftigkeit fort, neun Wochen nach der vermutheten Niederkunft stellte die Menstruation sich wieder ein. Die Kranke erholte sich allmälig wieder, doch blieb Abmagerung, Verstopfung, erschwertes Wasserlassen, verbunden mit zeitweise eintretenden heftigen Bauchschmerzen. Trotzdem wurde die Frau wieder schwanger und gebar im Jahr 1817 ein ausgetragenes gesundes Mädchen, 1½ Jahre darauf einen Knaben. Inzwischen wurde die Geschwulst immer schmerzhafter, die Frau magerte zum Skelette ab, hatte unwillkürlichen Urinabgang und Ausfluss stinkenden Eiters aus den Schamtheilen.

Bei vorgenommener Untersuchung fand man in die Vagina einen scharfen Knochen durch das Scheidengewölbe hereinragen, welcher, ausgezogen, sich als das Stirnbein eines Fötus herausstellte. Der Schädel wurde hierauf mit einer Knochenzange zertrümmert, wobei stinkendes Gehirn ausfloss, und in einzelnen Bruchstücken zu Tag gefördert. Als man einen Haken an dem linken Arm anlegte, löste dieser sich vom Rumpfe ab und konnte nicht ausgezogen werden, da er fest mit der Bauchwand verwachsen war. Man begnügte sich desshalb, mit Zurücklassung der Weichtheile das Os Humeri zu entfernen. Hierauf wurde der Haken am rechten Arm angelegt und der Rumpf ausgezogen, welcher mit Ausnahme des rechten Schenkels folgte. Dieser hieng so fest an der Bauchwand, dass er mit den Fingern nicht abgelöst werden konnte. Der zerbröckelnde Oberschenkelknochen wurde desshalb mit Zurücklassung der Weichtheile stückweis ausgezogen. Die Kranke erholte sich wieder allmälig von der Operation, der Ausfluss aus der Scheide nahm mehr und mehr ab, die Oeffnung im Scheidengewölbe wurde kleiner, nur von Zeit zu Zeit giengen Kalkstückchen und käseartige Massen ab. Ueber dem Schambogen blieben die zurückgelassenen Weichtheile als harte Geschwulst. Appetit, Schlaf, Menstruation und Oeffnung wurden wieder normal, nur unwillkürlicher Urinabgang blieb zurück.

Der noch vorhandene Rumpf des Foetus wog zwei Pfund, die Entfernung der Spitze des rechten ausgebreiteten Arms von dem Dornfortsatz eines gleich hohen Rückenwirbels betrug elf Zoll, mithin die Länge des Foetus vom Fuss bis zum Kopf 22 Zoll. Die Weichtheile der Frucht zeigten sich in eine gelblich weisse, dem Wallrath ähnliche Masse verwandelt; nur an einigen Stellen, z. B. der rechten Hand, dem linken Fuss, waren sie zugleich mit den Knochen in steinartige Erhärtung oder wahre Versteinerung übergegangen. Die gut erhaltenen Kopfknochen waren fest, regelmässig geformt, an einigen Stellen mit einer Kalkkruste bedeckt. Die Beckenknochen der rechten Seite waren fast ganz zerstört, so dass nur der untere Rand des Darmbeins und einzelne Stücke der Hüftpfanne erhalten blieben. Der rechte Oberschenkelknochen zerbröckelte in einzelne Fragmente. Die Weichtheile und Knochen der linken untern Extremität waren gut erhalten, die Zehen des Fusses zusammengewachsen und nebst dem Fuss vollkommen versteinert, so dass sie beim Anschlagen mit einem Metallstab einen hellen Ton gaben. Der wohl erhaltene rechte Arm mass vom Schultergelenk bis zur Spitze der Finger $7^1/_2$ Zoll. Alle Finger der rechten Hand waren unter sich innig verwachsen und in eine steinharte Masse verwandelt, welche sich mit dem Messer nicht schneiden liess. Die Cavitas gleonidea des linken Schulterblatts war so weich, dass sie sich wie Wachs mit dem Griffel formiren liess. Die Eingeweide der Brust- und Bauchhöhle, selbst das über die Gedärme ausgebreitete Netz, liessen sich noch deutlich erkennen. Der Foetus entsprach der Grösse nach einer vollkommen reifen ausgetragenen Frucht. Der linke Oberarmknochen war 2 Zoll 5 Linien, die linke Tibia 2 Zoll 1 Linie lang. Ersterer wog 62, letztere 21 Gran.

Das 42 Jahre getragene Steinkind der Frau Lemiro wird von Prof. *J. Cruveilhier*, Anatomie pathologique du corps humain XVIII livr. pl. VI ausführlich beschrieben und sehr hübsch abgebildet. Der Fall findet sich im Auszug mitgetheilt in C. C. Schmidts Jahrb. d. ges. Medic. Vol. XX. p. 366 und in C. F. Kleinerts allg. Repertor. d. ges. d. med. chir. Journalist. 1841. IV. p. 197.

Frau Lemiro wurde, nachdem sie drei Kinder glücklich geboren, im Alter von 35 Jahren zum vierten Mal schwanger. Sie bemerkte schon in den ersten Monaten der Schwangerschaft in der Unterbauchgegend die Anwesenheit eines fremden Körpers, welcher ihr lebhafte Schmerzen verursachte und im 5ten Schwangerschaftsmonat Bewegungen wahrnehmen liess. Schmerzen und Kindsbewegungen nahmen bis zum Ende des 6ten Monats immer mehr zu; von dieser Zeit an verschwanden alle Symptome vollständig, die Menstruation stellte sich wieder ein, der Umfang des Bauchs nahm mehr und mehr ab, so dass zuletzt nur eine umschriebne harte Geschwulst zurückblieb. Die Frau gebar später noch zwei Kinder und erfreute sich andauernder Gesundheit. Im Alter von 77 Jahren wurde sie

den 13ten August 1823 wegen eines die Operation nothwendig machenden eingeklemmten Bruchs in das Krankenhaus aufgenommen, wo sie an den Folgen der Bruchoperation starb.

Bei der Section fand sich ein Steinkind, in eine knorpelartig harte Cyste eingeschlossen, welche nach dem Bericht von Dr. Daynac (Dissertation de la grossesse extra-utérine. Avril 1825) mit dem rechten Eierstock und rechten Eileiter verwachsen war. In letzterem lag zwischen Geschwulst und Uterus eine gypsartig harte Masse von der Grösse einer Faust. Gebärmutter, Eierstock und Eileiter der linken Seite zeigten keine Abnormitäten, woraus sich die Möglichkeit der beiden nachfolgenden Geburten erklärt. Die Lage des Foetus entsprach der eines Kindes im Uterus, das Geschlecht konnte nicht ermittelt werden, von einem Nabelstrang war keine Spur zu bemerken. Die ganze Oberfläche des Körpers wurde von einer Kalkkruste überzogen, welche an verschiedenen Stellen mehr weniger beträchtliche Substanzverluste erkennen liess. Sie war dick, compact, leicht zerbrechlich, ohne alle wahrnehmbare Organisation und umschloss einen ausgetrockneten verschrumpften Foetus, dessen Theile sich nur wenig verändert hatten. Die von Haut bedeckten, deutlich zu erkennenden Muskeln umschlossen die Knochen, die Höhlen des Rumpfs enthielten Spuren aller Eingeweide. Der Körper des Kindes machte den Eindruck, als sei er einer Temperatur ausgesetzt gewesen, welche ausreichte, ihm alle Feuchtigkeit zu entziehen, ohne seine Consistenz und Farbe zu verändern. An dem senkrecht von vorne nach hinten geführten Durchschnitt sah man die Weichtheile des Schädels deutlich abgegrenzt von den Kopfknochen, unter ihnen die harte Hirnhaut mit dem wohl erhaltenen Zelt, sichelförmigen Fortsatz und Sinus transversus. Statt des Gehirns fanden sich in der Schädelhöhle Bruchstücke einer trockenen, zerreiblichen Masse mit einer nach Art der Gallensteine glänzenden Bruchfläche. Hinter den deutlich erkennbaren Körpern der Wirbelsäule lag eingetrocknetes Rückenmark, von der Dura Mater umschlossen. Der obere Theil der Wirbelsäule hatte eine starke Einknickung nach vorne erfahren, in Folge wovon die Brusthöhle eine unregelmässige verschobene Gestalt erhielt. Nur mit Mühe konnte man die zu dünnen Blättern vertrockneten Lungen mit dem zu einer dünnen Lamelle eingeschrumpften Herzen erkennen. Die Bauchhöhle wurde von der Brusthöhle durch das wohl erhaltene Zwerchfell geschieden. Die Leber war eingetrocknet, in eine zellige Masse verwandelt, der Darmkanal zeigte sich wenig verändert.

Dr. *H. Lee Heiskell* theilt in The american medic. Recorder, Nr. 43. 1828, den Sectionsbefund einer im Krankenhaus zu Virginien an Dysenterie gestorbenen Frau mit, welche bei vollständiger Gesundheit einen Foetus gegen 40 Jahre lang getragen hatte. Er wird ausserdem noch in d. American Journ. of the Medic. Sciences Vol. II, in Frorieps Not. aus d. Geb. d. Natur- und Heilkunde Nr. 481 Nov. 1828 und in C. F. Kleinerts allg. Repertorium Jahrg. 1828 Heft XII, pag. 87 beschrieben.

Bei Eröffnung der Bauchhöhle fand man in dem unteren Theil der Regio epigastrica eine vorne mit den Bauchwandungen, hinten mit den dünnen Gedärmen festverwachsene harte Geschwulst, welche 4 Pfund 6 Unzen wog und einen ausgetrockneten Foetus enthielt. Seine Umhüllungen bildeten einen 2—3 Linien dicken, ganz knöchernen, überall geschlossenen Sack von schmutzig weisser Farbe. Von einer Placenta oder einem Nabelstrang war keine Spur vorhanden. Der Foetus hatte eine Stellung, wie sie die Kinder im Uterus einnehmen, war im gebogenen Zustand 11½ Zoll lang und wog 3¾ Pfd. Die allgemeinen Bedeckungen waren an sehr vielen Stellen verknöchert, die Nägel der Finger und Zehen wohl erhalten. Die erhärtete Zunge zeigte eine schmutzig graue Färbung. Die von einem vollständig verknöcherten Pericranium überzogenen Schädelknochen umschlossen das Gehirn, welches man in eine weiche breiige Masse von aschgrauer Farbe verwandelt fand. Die Eingeweide der Brust- und Bauchhöhle liessen keine Spur von Fäulniss oder von Einschrumpfung erkennen, sondern verhielten sich ganz wie die eines neugeborenen Kindes.

Etwa um dieselbe Zeit fand *Mojon* (Magazin von Gerson und Julius, D. F. Kleinerts Repertorium 1835 Heft XI, pag. 153. 3) einen etwa drei Monate alten Foetus in dem Unterleib einer 78jäh-

rigen Frau. Derselbe lag in einer fast knorpeligen Geschwulst, welche in der rechten Hälfte des kleinen Beckens durch ein dichtes Zellgewebe mit der Blase, Scheide und Gebärmutter verbunden war. Uterus, Eierstöcke und Eileiter verhielten sich ganz normal.

Einige Jahre später starb im Danziger Spital eine 70jährige Frau an Marasmus senilis, bei deren Section man ein Steinkind in der Bauchhöhle fand. Sie war im Jahr 1807 schwanger. Die Wehen stellten sich zur gehörigen Zeit ein und giengen vorüber, ohne dass ein Kind zu Tag gefördert wurde. Seit dieser Zeit fühlte man den Foetus auf der rechten Seite bis zum Tode der Frau, welcher im Jahr 1836 erfolgte. Nach Eröffnung der Bauchhöhle zeigte sich hinter dem normal beschaffenen Uterus eine harte Geschwulst, welche einen wohlerhaltenen, von einer Knochenschale umgebenen Foetus enthielt. Die Haut des Kindes zeigte an verschiedenen Stellen Knocheninseln. Muskeln und Nerven liessen sich an der Frucht noch präpariren, das Gehirn war in eine „adipöse Masse" verwandelt. Der Sectionsbefund wird in Dr. A. E. von Siebolds Journal für Geburtshülfe, Frauenzimmer- und Kinderkrankheiten Bd. XVI, Stück II, Leipzig 1837, sowie in C. F. Kleinerts allgem. Repertor. 1837, Heft VI pag. 44 mitgetheilt.

Boudet (Journ. de pharmacie, Mars.) beschreibt einen 18 Jahre getragenen Foetus, welcher bei der Section einer 46jährigen Frau gefunden wurde. Krankengeschichte und Sectionsbefund sind in C. F. Kleinerts allg. Repertor. Jahr 1840, Heft VIII pag. 181 aufgezeichnet.

Frau Martin wurde im Jahr 1821, im Alter von 28 Jahren, schwanger. Am Ende der regelmässig verlaufenden Schwangerschaft stellten sich zur rechten Zeit Wehen ein, ohne dass ein Kind erschien. Wehenartige Schmerzen dauerten ein Vierteljahr lang und verloren sich hierauf wieder. Im Jahr 1839 starb die Frau an einem eingeklemmten Bruch. Bei der Section fand man in der Bauchhöhle eine leicht bewegliche Geschwulst, welche durch schlaffe Pseudomembranen an benachbarte Organe befestigt wurde und einen wohl erhaltenen Foetus enthielt. Er wurde vollständig von einer über drei Millimeter dicken, halb verknöcherten Schale umschlossen. Die Haut des Kindes war wohl erhalten, weich, elastisch, an einigen Stellen etwas rosenroth gefärbt. Zwischen Schädelknochen und harter Hirnhaut lagen hie und da geronnenem Olivenöl ähnliche Fettmassen. Ein ganz ähnliches Fett fand sich statt des Gehirns in der Schädelhöhle vor. Es zeigte ein körniges Ansehen, butterartige Consistenz, schwach saure Reaction und schmolz in der Wärme der Hand. Es bestand, wie die chemische Untersuchung nachwies, aus einem Gemeng von Elaine und Margarine. Ueberdiess schien es noch eine kleine Menge des weissen festen Stoffs zu enthalten, welcher von Couerbe Cerebrot genannt wird.

Wie der Foetus bei der von Dr. *Flügel* in Bern (Verh. d. med. chir. Ges. d. Kant. Bern v. d. Jahren 1829 — 1837) mitgetheilten Geschichte einer über vierzig Jahre dauernden Schwangerschaft des rechten Ovarium sich verhält, kann ich nicht mittheilen, da ich die betreffende Zeitschrift nicht nachlesen konnte, und der Fall in der schweiz. Zeitschrift für Natur- und Heilkunde von Dr. Pommer in Zürich (neue Folge, Bd. II, Heft 1, S. 61—138), sowie in C. F. Kleinerts allg. Repertor. (Jahr 1841. pg. 94. 1. c.) ohne alle näheren Angaben erwähnt wird.

Sanitätsrath Dr. *Löscher* in Lübben fand im Jahr 1841 bei der Section einer Frau aus Dübeichen in der Bauchhöhle ein elf Jahre getragenes Steinkind, dessen Geschichte in Dr. Buschs neuer Zeitschrift XIII. 3. 1843 und in C. C. Schmidts Jahrbüchern d. ges. Medicin. Supplbd. V. pag. 129 mitgetheilt wird.

Die Frau des Schneider Dornbusch aus Dübeichen zeigte, nachdem sie im 18ten Jahr einen Knaben, im 21sten Zwillinge glücklich geboren hatte, im April 1830 die Erscheinungen abermaliger Schwangerschaft. Vom Ende des fünften Schwangerschaftsmonats an wurden äusserst schmerzhafte Kindsbewegungen empfunden, während zugleich eine runde harte Geschwulst auf der linken Seite des Leibs sich bemerklich machte. Gleichzeitig traten Krämpfe mit Erbrechen und heftigen Bauchschmerzen

ein. In der Mitte Januars erfolgten Wehen, Blutabgang durch die Scheide, Abfluss einer grossen Menge Wassers aus den Geburtstheilen. Ein Schüttelfrost stellte sich ein, womit gleichzeitig Wehen und Kindsbewegungen aufhörten. Die Kranke war mehrere Wochen bettlägerig, erholte sich jedoch allmälig wieder etwas. Die durch das zurückgebliebene Kind bedingte Geschwulst wurde kleiner, härter, verschiebbarer. Sechs Wochen nach der nicht erfolgten Geburt stellte die Menstruation sich wieder ein und blieb fortan regelmässig. Seit jener Zeit hatte die Kranke an hartnäckiger Stuhlverstopfung zu leiden, zeigte eine schlechte erdfahle Gesichtsfarbe und wurde jedesmal vor dem Eintritt der Menstruation von heftigen Bauchschmerzen befallen. Seit dem März 1837 verschlimmerte sich ihr Zustand mehr und mehr, es trat Abgang fauliger Flüssigkeit durch die Vagina, Urinverhaltung, Hautwassersucht, hectisches Fieber hinzu, bis im Jahr 1841 der Tod erfolgte. Bei der Section fand sich ein ganz frisches Steinkind in der Gegend des Nabels, zum kleinern Theil von dem magern Netz bedeckt, am Rücken mit dem Bauchfell durch mehrere derbe bandartige Streifen verwachsen. Letztere erkannte man deutlich als die Rudimente der Kindshäute, welche die ganze Frucht überzogen und grösstentheils mit ihr fest verwachsen waren, so dass sie sich nur an einzelnen Stellen abziehen liessen. Beim Einschneiden in die Frucht drang das Messer durch eine harte sandig steinige Masse. Von dem Mutterkuchen und Nabelstrang war keine Spur zu sehen.

Den neuesten Fall von Bildung eines Steinkinds (im weiteren Sinn des Worts) theilt Prof. *Virchow* in der Sitzung der medicinisch-physicalischen Gesellschaft zu Würzburg vom 4. Mai 1850 (Bd. I. pag. 104) mit. Er fand den eingeschrumpften Foetus bei der Section einer 56jährigen Geisteskranken, welche sich im Alter von 23 Jahren schwanger gefühlt hatte. Die Zeit, in welcher die Entbindung erwartet wurde, gieng vorüber, ohne dass Geburt eines Kindes erfolgte, wogegen in der rechten Bauchgegend eine harte, verschiebbare, sich allmälig verkleinernde Geschwulst zurückblieb. Die Frau blieb kinderlos, wurde später geisteskrank und zu wiederholten Malen in der Berliner Charité auf der Irrenabtheilung behandelt.

Bei der Section fand sich in dem untern Theil der Bauchhöhle eine leicht verschiebbare, ungleichmässig höckrige Geschwulst, welche mit den umliegenden Theilen durch gefässreiche bindegewebige Adhäsionen in Verbindung stand, und von einem mit seiner eingeschrumpften Placenta durch den Nabelstrang noch in Verbindung stehenden weiblichen Foetus gebildet wurde. Der Kopf des Kindes lag in der Gegend der linken Niere, der Steiss in der rechten Fossa iliaca, der Rücken vor den Lendenwirbeln der Mutter. Die Oberschenkel waren an den Leib angezogen, der rechte Arm zeigte sich über die Brust gelegt, der linke Vorderarm neben dem Kopf emporgerichtet. Der Foetus war überall von einer glatten, verschieden dicken, durch die Adhäsionen mit Gefässen versorgten Membran überzogen, welche an einzelnen wenigen Stellen Kalkeinlagerungen in Form von Platten zeigte. Am Kopf war sie innig mit der Haut des Foetus verbunden, so dass zuweilen nur die zwischengelagerten Haare die Grenzen andeuteten. Am Rumpf dagegen konnte sie leicht von der untergelagerten, von einer weisslichen Talgschichte bedeckten Haut des Kindes, welche man hier ganz unverändert vorfand, abgezogen werden. Fast alle Organe und dauerhaften Gewebe waren wohl erhalten. Die Brustmuskeln zeigten nicht nur ein dunkelrothes Aussehen, sondern verhielten sich auch microscopisch wie frische quer gestreifte Muskelfasern. Am meisten hatten die Gesichtstheile, namentlich die Augen, gelitten. Sie waren sehr zusammengedrückt und geschrumpft, liessen sich übrigens noch präpariren. Die Geschlechtstheile und die mehr peripherisch gelagerten Gewebe waren wenig verändert, die Eingeweide der Brust- und Bauchhöhle, Herz, Lungen, Darmkanal u. s. w., sehr gut erhalten. Nur die von den zusammengeschobenen Kopfknochen umschlossene Gehirnmasse zeigte sich in einen schmutzig grauweissen Brei verwandelt.

Der Foetus hieng durch derbes gefässreiches Bindegewebe mit einer zweiten, durch die verschrumpfte Placenta gebildeten Geschwulst zusammen, in deren äusserem Umfang sich der linke Ei-

leiter befestigte. Diese Masse nahm die Gegend des fehlenden linken Eierstocks ein, und bestand aus zwei nach vorne convexen, deutlich abgegrenzten Halbkugeln, welche an der hintern Fläche in eine ziemlich ebene fibroide Schicht zusammenliefen. Beim Durchschnitt dieser zweiten Geschwulst zeigte sich an der convexen vordern Seite zunächst eine ziemlich zusammenhängende Kalklage, tiefer eine röthlich durchscheinende wie gallertartige Masse, welche hauptsächlich aus verändertem Blut bestand, endlich am meisten nach hinten eine schmierige, breiige, fettig aussehende Substanz, in welcher überall noch sehr deutlich verästelte Chorionzotten zu erkennen waren. Von der vorderen Fläche der Geschwulst gieng inmitten des erwähnten Bindegewebsstranges die Nabelschnur aus, lief zwischen den Beinen des Foetus durch und liess sich bis zur Insertion an dessen Nabel deutlich erkennen.

Virchow hält für das wahrscheinlichste, dass in dem betreffenden Fall Ovarienschwangerschaft stattgefunden hatte, da hiefür die meisten Umstände sprachen, so das Fehlen des linken Eierstocks, die Befestigung der Placenta gerade in der Gegend, wo er hätte liegen sollen, die Anheftung des Eileiters im äussern Umfang der Placenta, die Entfernung des Kindes von dem Eileiter und seine Befestigung durch einen isolirten, die Nabelschnur einschliessenden Bindegewebsstrang an die Placenta.

Nach Virchow (pag. 106 a. a. O.) lässt sich gegen die Möglichkeit, dass ein Ei auf oder sogar in dem geplatzten graaf'schen Follikel liegen bleiben und hier befruchtet werden könne, von theoretischer Seite nichts Erhebliches einwenden, doch wird die Frage über die absolute Realität dieser Möglichkeit durch den betreffenden Fall nicht absolut entschieden.

PATHOLOGISCH-ANATOMISCHE VORBEMERKUNGEN.

Bleibt ein Foetus aus irgend einer Ursache über die gewöhnliche Zeit der Schwangerschaft hinaus im Leibe der Mutter zurück und wird nicht auf operativem Wege entfernt, so tritt entweder Verjauchung seiner Weichtheile ein, während die resistenteren Gewebe, namentlich die Knochen, auf dem Wege der Eiterung langsam ausgestossen werden, oder es erfolgt Ausgang in Cystenbildung, indem eine bald mit seröser Flüssigkeit, bald mit fetthaltiger talgartiger Substanz erfüllte Cyste die Knochen der Frucht umschliesst, oder endlich das Kind erhärtet und verschrumpft als solches mit Beibehaltung seiner äusseren Formen und chemischer Umwandlung seiner Weichtheile, in welchen theils Fette, theils Kalksalze in überwiegender Menge abgelagert werden, während gleichzeitig eine mehr weniger vollständige Aufsaugung der die Gewebe des Foetus durchdringenden Feuchtigkeit stattfindet.

1) Der Ausgang in Abscessbildung ist weitaus der häufigste. Entweder tritt derselbe schon kurze Zeit nach Absterbung der Frucht ein, indem diese, als fremder Körper, eine Entzündung der Nachbartheile mit Ausgang in Eiterung hervorruft und nach Durchbrechung der Bauchdecken, der Wandungen benachbarter Hohlräume und Canäle (Harnblase, Mastdarm) stückweise nach aussen entleert wird, oder es vergeht eine Reihe von Jahren, ehe die Trümmer des Foetus ausgestossen werden. In dem letzteren Fall wurde die abgestorbene Frucht, wie andere fremde Körper, vollständig eingekapselt, oder war schon vorher von den Resten der Eihäute völlig umschlossen. Ihre Weichtheile fiengen an zu faulen und verursachten nach Verfluss einer mehr weniger langen Zeit Durchbrechung der sie umhüllenden Cystenwandung an irgend einer Stelle. Der Inhalt der Cyste entleert sich nun bald rascher, bald langsamer, nach aussen, wodurch häufig fistulöse Geschwüre entstehen, welche die Gesundheit der Mutter nur wenig beeinträchtigen.

Am häufigsten werden die Knochen des Foetus durch die Bauchdecken (in der Leistengegend, der Umgebung des Nabels oder der vom Nabel verschlossenen Oeffnung der vorderen Bauchwand) ausgestossen. Derartige Fälle, welche schon in früheren Zeiten Thomas Bartholin (de insol. part. human. viis. Hafniae 1666), Albucasis (chirurg. l. 4, cap. 76), Marcellus Donatus (Hist. Med. Mir. Cap. 22.) beobachteten, werden in grosser Menge in Ploucquets Literat. medic. digest. Tüb. 1808 (Tom. II. pag. 182—185, Foetus extrauterini excretio per abdomen, apostemata, umbilicum), in dem Dictionnaire de Médecine Tome XIV. (Artikel Grossesse extrautérine par Velpeau), in Philosoph.

Transact. (Vol. XIX. pag. 580, XX. 292, XXII. 100, XXIV. 2077, XXXII. 387, XLV. 131) und in C. C. Schmidts Jahrb. d. ges. Med. (Vol. XX. pag. 206, Vol. LXXX. Nr. 10. pag. 58) mitgetheilt. Dr. James Mounsey (Phil. Transact. Vol. XLV. pag. 131) entfernte einen 12 Jahre getragenen Foetus, welcher eben im Begriffe war, in der Nabelgegend durchzueitern, auf operativem Wege, bei Skippons Kranker (Phil. Trans. Vol. XXIV. pag. 2077) wurden die Foetusknochen erst nach 22 Jahren durch einen Abscess in der Schamgegend ausgestossen.

Fast ebenso häufig erfolgt Durchbruch in den Darmkanal, wobei in der Regel die Foetusknochen durch den After entleert werden. Auf diesem Vorgang scheinen auch die wenigen Fälle zu beruhen, welche als Schwangerschaft des Magens oder Entleerung von Foetustheilen durch Erbrechen beschrieben werden. Abgang von Foetusknochen durch den Stuhl beobachteten schon Marsilius Cognatus (l. 4. Var. Obs. cap. 9) und Johannes Langius (l. 2. Epist. Medic. 39). Eine grosse Zahl von Fällen wird in Ploucquets Lit. med. digest. und in Dict. de Méd. a. a. O., in Phil. Transact. (Vol. XIX. pag. 486, XXXIII. 171, XXXVI. 435, XLIII. 304, XLIII. 529) und in C. C. Schmidts Jahrb. d. ges. Med. (Vol. V. pag. 40, VIII. 60, XVII. 60—62, XXIII. 199, XXV. 58, 59, XXVIII. 77, 216, XXX. 139, LVII. 326, LXXX. Nr. 12. pag. 326, Splb. I. pag. 331.) mitgetheilt. In einem Fall wurden die Knochen des Foetus nach 15 Jahren mit Genesung der Mutter theils durch den After, theils durch einen Abscess in der Dammgegend ausgestossen (C. Schmidt Vol. LVII. pag. 326), in einem andern entleerten sie sich nach 25 Jahren durch den Stuhl bei ungestörter Gesundheit der Mutter, (Schmidt Vol. LXXX. Nr. 12. pag. 326), in einem dritten (Thomas Percival in Medic. and philosoph. Commentar. Vol. II. pag. 77. Jahrg. 1774) giengen sie nach 21jähriger Extrauterinschwangerschaft durch den Stuhl ab. Landarzt Joseph Hasinger (Salzburger med. chir. Zeitg. 1815. Bd. III. p. 158) fand bei der Section einer gegen acht Jahre an Extrauterinschwangerschaft leidenden Kranken zwischen Milz und Mastdarm einen häutigen, gefässreichen, mürben Sack, welcher eine graue, breiige, übel riechende Jauche mit den noch nicht durch den Stuhl abgegangenen Knochen eines Foetus enthielt. Die Cyste communicirte durch eine 2—3 Zoll grosse Oeffnung mit einer zwei Zoll grossen Oeffnung in der Wandung des Mastdarms. Die Frau hatte sich nach zwei glücklichen Geburten im Alter von 24 Jahren wieder schwanger gefühlt. Es erfolgte keine Niederkunft, die Kindsbewegungen hörten vom achten Monat an auf, die Menstruation trat wieder ein. Sieben Jahre lang war der Zustand der Kranken erträglich, von dieser Zeit an zeigten sich zunehmende Schmerzen in der linken Seite des Unterleibs, Abnahme der Kräfte, Schlaflosigkeit, Abgang einer stinkenden mit Foetusknochen vermengten Jauche durch den Stuhl, endlich Tod.

Weit seltener bahnen sich die dauerhafteren Bestandtheile des Foetus einen Weg in die Mutterscheide oder in die Harnblase. Ploucquet erwähnt a. a. O. vier Fälle von Entleerung der Foetusknochen durch die Scheide. Ferner wurde dieser Ausgang der Extrauterinschwangerschaft beobachtet von Dr. Smith (Med. Comment. Vol. V. p. 314), von Colman (Med. and. Phys. Journ. Vol. II. p. 262), von Benevoli (Dissertat. p. 104) und von Dr. Fothergill (Mém. of. Med. Soc. Vol. VI. p. 107). Dr. Bönisch zu Camenz entfernte auf operativem Wege einen Foetus, welcher eben auf dem Wege der Eiterung das Scheidengewölbe zu durchbrechen drohte. Ausserdem findet Abgang der Reste des Foetus durch die Scheide in der Regel dann statt, wenn die Frucht in dem Uterus selbst zurückgehalten wurde und verfaulte. So trug Dr. Praëls Kranke (Inauguraldissertation von Clemens Jos. Praël. Göttingen 1821) 28 Jahre lang ein Kind im Uterus, dessen Knochen, mit Jauche vermengt, allmälig durch die Vagina abgiengen. Von Abgang der Foetusknochen durch die Urinwege finden sich bei Ploucquet zwei, in Dict. de Médec. fünf Fälle aufgezeichnet. Bossuet (Salzburger med. chir. Zeitung. 1818. Bd. II. p. 254) und Dr. Josephi (Ueber die Schwangerschaft ausserhalb d. Gebärm. Rostock. 1803. p. 182, Med. and Phys Journ. Vol. XIV. p. 519) entfernten die Knochen eines Foetus durch den Steinschnitt aus der Blase, bei Morlanes Kranker (Sedillot. j.

d. méd. t. XIII. p. 70) giengen die Weichtheile des Foetus durch den Stuhl ab, während die Knochen aus der Harnblase auf operativem Wege herausgefördert wurden.

2) Der Ausgang in Cystenbildung, so dass die Knochen des Foetus vollständig von einer unversehrten Cystenwandung umschlossen werden, ist ziemlich selten. Die betreffenden Cysten enthalten neben den dauerhafteren Bestandtheilen des Foetus bald eine mehr weniger dicke, durchscheinende Flüssigkeit von gelbbrauner oder röthlicher Farbe, welche nicht die Eigenschaften des Eiters besitzt, bald eine fettreiche schmierige Masse von der Consistenz halbweichen Talges. Derartige Fälle beobachteten Dumas (La Médec. Eclair. Tome IV. p. 65), Dr. Heim (in E. Horns Archiv f. med. Erf. Berlin 1812. Vol. I. pag. 14), Dr. Romberg in Wildberg (C. Schmidts med. Jahrb. B. XLIII. pag. 48), Prof. Kiwisch (Verh. d. phys. med. Ges. in Wrzbg. 1850. B. I. Nr. 7. pag. 99), Prof. Virchow (in Verh. d. phys. med. Ges. in Wrzbg. B. III. Heft 3. p. 349, 1853 sowie in Schmidts med. Jahrb. B. LXXX. Nr. 10. pag. 59) und Dr. A. E. Hein in Königsberg (Virchows Archiv f. p. Anat. und Phys. Bd. I. H. 3 p. 513. 1848).

Bei Dr. Heims Kranker fand sich in der Bauchhöhle eine grosse, leicht mit dem Bauchfell verwachsene Cyste, welche ein wohl erhaltenes, ausgetragenes Kind weiblichen Goschlechts, umspült von mehreren Quart einer röthlich gelben, klebrigen Flüssigkeit, umschloss.

Dr. Romberg fand bei der Section einer seit 19 Jahren an Extrauterinschwangerschaft leidenden Frau eine Cyste mit $^1/_2$ Zoll dicken Wandungen, vom Bauchfell überzogen, durch bindegewebige Adhäsionen an die Nachbarorgane befestigt. Sie enthielt ein fast vollständiges Skelettchen, eingebettet in einen goldgelben dicken Brei von der Consistenz halb gestandenen Rindschmalzes, welcher durch die Schnittwunde der Cyste vorquoll.

Dr. A. E. Hein in Königsberg beschreibt eine etwa haselnussgrosse Cyste, welche in dem rechten Eierstock lag, von dessen unversehrtem Bauchfellüberzug und seiner unversehrten fibrösen Hülle umgeben. Die Wandung der Cyste war nicht ganz 1 Linie dick, zeigte ein weisses, sehnig glänzendes Ansehen und bestand aus straffem Bindegewebe, welches an einigen Stellen Kalksalze formlos eingelagert enthielt, ohne Schichtenbildung erkennen zu lassen. Unter ihr lagen die Knochen einer etwa vier Monate alten Frucht, theils gebrochen, theils ganz, zusammengehalten durch feines, lockeres, nur an einer Stelle von Fetttröpfchen und Körnerhaufen eines rothbraunen Farbstoffs erfülltes Bindegewebe. An der Innenwand der Umhüllungen hieng neben wenig lockerem Bindegewebe eine formlose, breiige, graubraune, viel tropfenförmiges Fett und wenig Cholesterinblättchen enthaltende Masse.

Die Fälle von Kiwisch und Virchow bilden den Uebergang zwischen dem Ausgang in Cystenbildung und dem Ausgang in Einschrumpfung der Frucht, gerade wie Dr. Bönischs operativ entferntes Steinkind zwischen dem Ausgang in Abscessbildung und dem in Erhärtung der Frucht in der Mitte steht.

Prof. Kiwisch beschreibt a. a. O. eine Geschwulst, welche in der Bauchhöhle einer seit 12 Jahren an Extrauterinschwangerschaft leidenden Frau gfunden wurde. Sie war vollständig vom Bauchfell überzogen, hieng durch das breite Mutterband mit dem Uterus und dem Beckenumfang zusammen, war mit dem Abdominalende des erweiterten Eileiters derselben Seite verwachsen und umschloss die stellenweis noch von Weichtheilen bedeckten Knochen einer ausgewachsenen Frucht. Das Kind wurde vollständig von einer glatten, festen, unverletzten, an einigen Stellen durch eingesprengte Knochenplatten verdickten Membran umhüllt. An manchen Stellen war sie fest mit den bloss liegenden Knochen des zusammengepressten Foetus verwachsen, an anderen liess sie sich leicht von den naheliegenden Theilen der Frucht ablösen, von welchen sie durch eine fettige, schmierige, zum Theil blutige Zwischenschichte getrennt wurde. An den von den Umhüllungen entfernteren Theilen waren die Knochen von Weichtheilen und Haut bedeckt, an andern Stellen zeigten sie sich,

ganz von Weichtheilen entblösst, in ein kaum entwirrbares Convolut zusammengedrängt. Die noch vorhandene Schädelhaut besass normales Kopfhaar, die erhaltenen Weichtheile waren durch Compression so difform, dass z. B. die Gesichtszüge kaum mehr erkannt werden konnten. An der Innenseite des Sackes hiengen etwa in der Ausdehnung eines Handtellers die Ueberreste der Placenta mit Rudimenten der Chorionzotten, der Nabelgefässe und der Schafhaut.

Prof. Virchow theilt a. a. O. die Geschichte einer 4jährigen Tubarschwangerschaft mit, welche durch Schrumpfung des Foetus heilte. Bei der Section fand man in der Bauchhöhle einen mit dem rechten Eileiter zusammenhängenden, durch zahlreiche Adhäsionen an alle Nachbarorgane angehefteten Sack mit dünner, nur stellenweis durch Anlagerung foetaler und pathologischer Theile schwielig verdickter Wandung, welcher die Ueberreste eines männlichen, etwa vier Monate alten Foetus enthielt. Die innere Oberfläche der Umhüllung war mit einer schmierig-fetzigen, brüchigen Masse von braungelbem bis röthlichgelbem, stellenweise rostfarbenem Ansehen bedeckt, welche theils flüssige, theils krystallinische Fettmassen und Cholesterintafeln in grosser Menge enthielt, neben einem diffus verbreiteten gelben Pigment von den Eigenschaften der Kirrhonose, wie sie Lobstein beschreibt. Zwischen diese Lagen hinein liessen sich an einzelnen Stellen Reste der Eihäute verfolgen. Sie giengen am hinteren oberen Umfang der Cystenwand in eine zwei Linien dicke halbknorpelig aussehende Lage über, welche aus verdicktem, von Fetttropfen erfülltem Bindegewebe bestand. Von ihrem obersten Ende entsprang der an seinen gewundenen Gefässen kenntliche Nabelstrang und inserirte sich am Bauche des Kindes, nahe den Geschlechtstheilen. Der Foetus war zertrümmert und stark zusammengepresst, der Kopf vom Rumpf getrennt. Die übereinandergeschobenen, kielförmig zusammengedrängten Schädelknochen umschlossen das in einen röthlichen, körnig schmierigen Brei verwandelte Gehirn. Einzelne Röhrenknochen lagen frei in dem Sack. Rumpf und Extremitäten waren geschrumpft, comprimirt. Die Haut zeigte sich fast überall vollständig erhalten. An der Innenfläche der Haut und der Beinhaut der Schädelknochen, sowie in den Lungen, fand sich ein gelbes Pigment von den Eigenschaften der Kirrhonose, theils diffus in dem Gewebe verbreitet, theils krystallinisch, theils in Form sternförmig gruppirter feiner Nadeln und grosser rhombischer Krystalle abgelagert.

3) Der Ausgang in Erhärtung und Verschrumpfung des Foetus mit mehr weniger vollständiger Beibehaltung seiner äusseren Formen ist nicht so selten, als man gewöhnlich anzunehmen geneigt ist. Die eingetrockneten Früchte sind in der Regel von mehr weniger dickwandigen Umhüllungen umschlossen, so dass die ganze Masse das Ansehen eines Sackes oder einer Cyste (im weiteren Sinne des Worts) darbietet. Doch ist diess nicht immer der Fall, wie die von Walter, von Seiler, von Grivel beobachteten, frei in der Bauchhöhle gelegenen Steinkinder beweisen. Die Umhüllung der Frucht wird theils von Ueberresten der Eihäute gebildet, theils von Pseudomembranen, welche den Foetus als fremden Körper in Folge einer durch ihn veranlassten Entzündung der Nachbartheile einkapselten. Ueberwiegt in der das Kind umschliessenden Cystenwandung die Resorption bedeutend über die Ausschwitzung von Flüssigkeit, so wird sowohl das den Foetus umspülende Wasser, als auch die seine Gewebtheile durchtränkende Feuchtigkeit allmälig aufgesaugt, wodurch schliesslich eine vollständige Eintrocknung und Schrumpfung der Weichtheile des Kindes zu Stand kommt. Sie schreitet von den Umhüllungen mehr und mehr gegen einwärts vor, desshalb trifft man in der Regel die dem Gehäuse am nächsten liegenden Theile des Foetus, die Extremitäten, namentlich Hände und Füsse, am meisten vertrocknet, während die Eingeweide sich weit weniger verändert zeigen.

Häufig geht mit dieser Aufsaugung der flüssigen Bestandtheile Hand in Hand eine vermehrte Ablagerung von Kalksalzen, was die Erhärtung (die sogenannte Versteinerung) des Foetus veranlasst. Sie tritt meistens zuerst in den die Frucht umschliessenden Membranen auf, und schreitet von hier allmälig weiter vor gegen die oberflächlich gelagerten Theile des Kindes, die Haut, das Unterhaut-

bindegewebe. Nur selten werden auch die Muskeln von Kalksalzen durchdrungen, so bei dem Steinkind von Albosius (Thomas Bartholinus a. a. O.) von Mühlbeck, von Walter, von Nebel. Die den Umhüllungen zunächst liegenden Theile, namentlich Hände und Füsse, zeigen sich am vollkommensten erhärtet, während die Bedeckungen der vom Gehäuse abgewandten Theile in der Regel weich und mehr weniger unverändert bleiben. Hieraus ergiebt sich, dass ein streng durchführbarer Unterschied zwischen Steinkind (Lithopaedion, Foetus pétrifié) und Lederkind (Dermatopaedion, Foetus momifié), wie er von manchen Autoren aufgestellt wird, in Wirklichkeit nicht besteht. In der Regel sind nur die Umhüllungen und die ihnen zunächst liegenden Weichtheile des Foetus erhärtet, die übrigen Theile höchstens mit einer mehr weniger dicken Kalkkruste bedeckt, nach deren Abtragung sie weich, mit dem Messer schneidbar, zu Tag treten. Derartige Kalkkrusten finden sich in manchen Fällen zwischen Cystenwandung und Foetus, oder überziehen den letzteren, wenn er frei in der Bauchhöhle lag, indem sie seine Weichtheile mit dem Gehäuse oder mit Theilen des Körpers selbst verkleben und gleichsam zusammenlöthen. Eine Vergleichung dieses Zustandes mit Erhärtung wie sie bei pathologischen Neubildungen, z. B. bei Erkrankungen der Schilddrüse, vorkommt, macht wahrscheinlich, dass meistens eine formlose Einlagerung von Kalksalzen, keine eigentliche Verknöcherung, in den Umhüllungen und anliegenden Weichtheilen des Foetus stattfindet. Bestimmt entscheiden lässt sich diese Frage nicht, da bei keinem der betreffenden Fälle, in welchen Umhüllung oder Haut des Steinkindes als verknöchert geschildert ist (Mühlbeck, Nebel, Walter, Cheston, Caldwell, Heiskell) die Resultate einer microscopischen Untersuchung, welche hier allein entscheiden kann, angegeben werden. Bei dem Gehäuse des Leinzeller Steinkinds finden sich an feinen Schliffen fast überall formlos eingelagerte Kalksalze, nur an wenigen Stellen sind sparsame unregelmässig geformte Knochenkörperchen ohne haversische Canäle zu bemerken. Die Kalkkruste, welche Cruveilhiers und Mascagnis Foetus bedeckte, liess keine Spur von Organisation erkennen.

Während die peripherischen, den Umhüllungen nahe gelegenen Theile hauptsächlich von Kalksalzen durchdrungen werden, findet in den tiefer liegenden Organen, dem Unterhautbindegewebe, den Muskeln, den Eingeweiden, häufig eine überwiegende Fettablagerung statt, indem theils Neutralfette auf Kosten der früher vorhanden gewesenen Gewebstheile sich absetzen, theils eigenthümliche Verseifungsprocesse vor sich gehen. So besteht die talgartige Masse, in welche die eben erwähnten Weichtheile sich bei dem Leinzeller Steinkind verwandelt zeigen, vorwiegend aus einer Kalkseife, so waren bei Bönischs Foetus die noch erhaltenen Weichtheile in eine gelblich weisse, dem Wallrathe ähnliche Masse verwandelt. In dem Unterhautbindegewebe des eingeschrumpften Foetus, welchen Mascagni beschreibt, liessen sich Fettklumpen von gelblicher Farbe erkennen. Bei einem von Lacroix (in Bulletin des Sciences par la Soc. philomat. de Paris Vol. I. p. 35) mitgetheilten Fall waren Haut und Unterhautbindegewebe eines 13 Monate in der Bauchhöhle der Mutter gebliebenen Kindes vollständig in eine weisse, dichte, brüchige Fettmasse verwandelt, in welcher die unveränderten, roth gefärbten Muskeln lagen. Die Fettmasse löste sieh leicht in Alkohol, verbrannte im Feuer fast vollkommen und glich sehr dem Leichenfett in den Särgen des SS. Innocents. In C. F. Kleinerts allg. Repertor. (Jahrg. 1832. Heft III. pag. 176, 19. b.) wird ein von Beclard beobachteter und in Leçons de Méd. lég. p. M. Orfila edit. 2. mitgetheilter Fall erwähnt, bei welchem ein 7 Jahre im Uterus gelegenes Kind sich in Adipocire verwandelt zeigte. Bei Seilers Steinkind waren die Rückenmuskeln in eine gelblich weisse, wallrathähnliche Masse verwandelt, in der Brust- und Bauchhöhle lagen abwechselnd Schichten erdiger Concremente und wallrathähnlicher Massen.

Die Veränderungen, welche die Eingeweide eingehen, sind so verschiedenartig, dass sich hierüber keine allgemeinen Regeln aufstellen lassen. Oft sind sie vollkommen erhalten, nur etwas trockener als in der Norm; so konnten z. B. bei Mascagnis Foetus, welcher 14 Jahre in der Bauchhöhle lag, die Blutgefässe des Herzens, der Lunge, der Leber, der Milz, der Dünndarm- und

Magenschleimhaut vollständig injicirt werden. Alle erwähnten Organe der Unterleibshöhle zeigten bei der microscopischen Untersuchung ein durchaus normales Verhalten. Lunge, Herz, Darmkanal, sind bald in unförmliche Fettklumpen verwandelt, bald zu dünnen Lamellen eingeschrumpft. Die Leber ist bald erhärtet, in eine wallrathähnliche Masse verwandelt, bald zu einem unregelmässigen Maschenwerk einzelner kleiner Hohlräume eingetrocknet. Bei Seilers und Nebels Steinkind konnte kein Organ der Brust- und Bauchhöhle mit Sicherheit erkannt werden, bei Mühlbecks erhärtetem Foetus waren nur Magen und Herz in einem noch kenntlichen Zustand vorhanden.

Das Gehirn ist bald reich an Kalksalzen, in eine harte, leicht zu pulvernde und zu zerstückelnde Masse verwandelt, bald zeigt es das Ansehen einer schmierigen, talgartigen Fettmasse von weisser, gelber, röthlicher oder bräunlicher Farbe. Bei dem von Boudet beschriebenen Foetus, welcher 18 Jahre in der Bauchhöhle der Mutter zurückgehalten wurde, lagen in der Schädelhöhle statt des Gehirns Fettmassen, welche geronnenem Olivenöl ähnlich waren und aus einem Gemenge von Elaine und Margarine bestanden.

Die Länge der Zeit, welche der Foetus in dem Leibe der Mutter zubringt, ist auf die verschiedenen mit ihm vorgehenden Veränderungen von nur unbedeutendem Einfluss. An einem und demselben Kinde sind oft die Hände und Füsse durch Kalksalze erhärtet, die Weichtheile des Rumpfs an manchen Stellen in eine dem Wallrath ähnliche Masse verwandelt, an andern Stellen unverändert geblieben, wie der von Bönisch beschriebene Fall beweist. Während Mascagnis Foetus trotz eines 14jährigen Aufenthalts in der Bauchhöhle beinah vollständig unverändert geblieben war, zeigte Bönischs Steinkind nach einer nur 6jährigen Zurückhaltung schon die verschiedenartigsten Veränderungen. Chestons Foetus lag 52 Jahre in dem Leib der Mutter; trotzdem waren die von der Kalkschale abgewandten Weichtheile, Haut und Muskeln, vollkommen erhalten, nur etwas trocken, während Lacroix bei einem nur 13 Monate in der Bauchhöhle der Mutter gebliebenen Foetus die betreffenden Gewebe vollständig in eine dem Leichenfett ähnliche Masse verwandelt fand.

Wenn der Foetus bis zur Zeit des normalen Endes der Schwangerschaft am Leben blieb (was nicht selten vorkommt, da viele der beschriebenen Steinkinder einer ausgetragenen Frucht in keiner Beziehung nachstehen), so geht er weitaus in den meisten Fällen zur Zeit, in welcher die Entbindung stattfinden sollte, durch die beim Gebärakt eintretenden Zusammenziehungen der Bauchmuskeln zu Grund. Auch bei Extrauterinschwangerschaft treten am Ende des neunten oder Anfang des zehnten Monats Zusammenziehungen des Uterus und der Bauchmuskeln ein, welchen ein ausserhalb der Gebärmutter liegender Foetus um so weniger Widerstand leisten wird, da er meistens nur von einer geringen Quantität Fruchtwassers umspült ist. Durch die Einwirkung der Bauchpresse werden die festeren Theile des Kindes in die weicheren, nachgiebigeren eingedrückt, so dass der Foetus eine unregelmässige Form erhält. So erklären sich die fast bei allen Steinkindern vorhandenen Verkrümmungen der Wirbelsäule, die Verschiebungen der Kopfknochen, die Abplattungen der Weichtheile, die so häufigen Knochenbrüche. Die Wandung der Cyste, welche das Kind umschliesst, ist zur Zeit der eintretenden Wehen noch weich und nachgiebig, sie legt sich fest um die vorragenden Theile des Foetus an und erhärtet erst im Laufe der Zeit durch Einlagerung von Kalksalzen. So kommt es, dass sie meistens als schöne wohlgebildete Kugel den unglücklichen zertrümmerten Foetus umschliesst. In einigen sehr seltenen Fällen scheint jedoch den zur Einschrumpfung und Erhärtung bestimmten Früchten ein etwas günstigeres Los beschieden zu sein, indem sie über die gewöhnliche Zeit der Schwangerschaft hinaus vollkommen zu leben fortfahren. Diese Ansicht wird von J. Fr. Meckel (Handb. der path. Anat. Leipzig 1816) aufgestellt und von Prof. Cruveilhier vertreten. Manche Autoren verweisen dieselbe ohne Weiteres in das Gebiet der Fabeln, es scheinen jedoch alle die Fälle, in welchen Steinkinder wohl ausgebildete Zähne besassen, entschieden dafür zu sprechen. Will man auch auf den von Schmidt (Beob. d. Josephsakad. in Wien. 1801. Bd. I. pag. 84 u. folg.) mitgetheilten

Fall kein grosses Gewicht legen, weil dabei in der Zeitbestimmung der Schwangerschaft ein Irrthum möglich war, so spricht doch der von Barth. Patuna (Histor. Foet. sin. invol. extr. uter. invent. Viennae. 1765. Mitgetheilt bei Ed. Sandifort. Thes. Dissert. Vol. III. p. 325. Lugd. Batav. 1778) beschriebene Foetus, welcher einem 1 Monat alten Kinde an Grösse und Gewicht gleich kam, sehr zu Gunsten Meckels und Cruveilhiers. Das Steinkind von Troyes hatte in jedem Kiefer zwei Schneidezähne. Dr. James Mounsey (Phil. Trans. 1748. Vol. XLV. Numbr. 486. p. 131) entfernte im Jahr 1742 auf operativem Wege die Knochen und zersetzten Weichtheile eines 12 Jahre getragenen Foetus, welcher einem ausgetragenen Kind an Grösse gleichkam und auf jeder Seite des Kiefers sechs Zähne hatte. Die Schneidezähne des Oberkiefers waren hoch und gross, die Backenzähne hatten fast alle angefangen in ihren Alveolen zu verknöchern. Die Frau, welche das Kind von Toulouse trug, bemerkte 20 Jahre lang Bewegungen des Kindes, wie in Phil. Transact. und Eph. Natur. Curios. a. a. O. erwähnt wird. In den letzten sechs Jahren ihres Lebens fühlte sie diese Bewegungen nicht mehr. Nimmt man auch an, die noch so lange Zeit empfundenen Kindsbewegungen beruhen auf einer Täuschung der Mutter, so spricht doch der Sectionsbefund, wie er a. a. O. mitgetheilt wird, entschieden dafür, dass das Kind von Toulouse nach Ablauf der normalen Schwangerschaftsperiode noch geraume Zeit im Leibe der Mutter fortlebte. Das Herz des 26 Jahre getragenen Steinkindes war noch etwas geröthet, ebenso zeigten die Muskeln an den mit dem Netz verwachsenen Theilen des Foetus eine rothe Färbung. In dem Kiefer steckten Zähne von der Vollkommenheit und Grösse derer eines Erwachsenen.

Steinkinder können überall da vorkommen, wo Schwangerschaft möglich ist, in der Bauchhöhle, in der Höhlung oder Wandung des Uterus, im Eileiter, im Eierstock. Beim Weibe liegen die eingeschrumpften Früchte meistens *in der Bauchhöhle*, in welche sie entweder anfangs (Graviditas abdominalis primaria) oder erst nach Berstung des Organs, welches dem Foetus bisher zum Aufenthalt diente, des Eierstocks, Eileiters oder des Uterus (Graviditas abdominalis secundaria) gelangen. Bei dem von Mojon beschriebenen, vier Monate alten Steinkind scheint das Ei von Anfang an in der Bauchhöhle gelegen zu haben, da Uterus, Eierstöcke und Eileiter sich vollkommen normal verhielten, und keine Spur einer Narbe erkennen liessen. Vermuthlich kam dasselbe nach Berstung des Graaf'schen Follikels mit den Samenfäden in Berührung (welche wohl durch die Abdominalmündung der Tuben bis an das Ovarium vordringen können, wie der Umstand, dass Bischoff im Jahr 1838 Spermatozoen an dem Eierstock einer Hündin beobachtete, beweist), wurde befruchtet und gelangte in die Bauchhöhle, statt von dem franzenförmigen Ende des Eileiters aufgenommen zu werden. Bromfeilds Foetus lag Anfangs im Uterus und trat, als am Ende der Schwangerschaft sich Wehen einstellten, durch einen Riss im Gebärmutterhals in die Bauchhöhle.

Die Höhlung des Uterus dient beim Menschen nur selten Steinkindern zum Aufenthalt, während hier bei Thieren, wenigstens bei Schafen und Kühen, am häufigsten eingetrocknete Früchte beherbergt werden (Gurlt, Artikel Lithopaedion in dem encyclop. Wörterb. d. med. Wissensch. Berlin 1839. Vol. XXI. p. 517 und folg.). Doch gehen diejenigen offenbar zu weit, welche mit Prof. Cruveilhier das Vorkommen von Steinkindern im Uterus aus theoretischen Gründen gänzlich in Abrede ziehen. Wenn man auch den Fall von Albosius nicht gelten lässt, weil damals die Anatomie noch nicht hinlänglich ausgebildet war, so ist es doch unzweifelhaft gewiss, dass in Mühlbecks und Caldwells Fall das Steinkind in der Höhlung des Uterus lag, wie aus den beiden betreffenden (in der geschichtlichen Einleitung mitgetheilten) Krankengeschichten und Leichenbefunden hervorgeht. Der Foetus, welchen Frau Cowles 52 Jahre lang trug, soll nach Chestons Vermuthung in der Uteruswandung selbst, unter dem unversehrten Bauchfellüberzug der Gebärmutter, gelegen haben.

Im Eileiter finden sich nur sehr selten erhärtete Früchte, da meistens seine Wandungen durch den sich vergrössernden Foetus, welcher jetzt in die Bauchhöhle zu liegen kommt, zersprengt

werden. Duverney (Oeuvres anatom. Vol. II. p. 354) beschreibt eine drei Monate alte abgestorbene Frucht, welche von den unversehrten Wandungen der Tuba Fallopiana umschlossen wurde.

Ebenso selten kommen Steinkinder im Eierstock vor, da auch dessen Wandungen von dem sich vergrössernden Foetus früher oder später zersprengt werden und so secundäre Bauchschwangerschaft entsteht. Der einzige derartige genauer beschriebene Fall ist der von Dr. Hein in Königsberg (Virch. Arch. f. path. Anat. B. I. Heft 3. p. 513. 1848), doch trat hier nicht Ausgang in Schrumpfung und Erhärtung, sondern Ausgang in Cystenbildung ein, indem das Skelett eines viermonatlichen Foetus in einem kleinen Sack mit harten Wandungen lag.

Es ist hier nicht der Ort, die vielen Theorieen, welche gegen und für die Möglichkeit der Eierstockschwangerschaft schon angeführt wurden, aufzuzählen. Die Umstände, durch welche sich das Zustandekommen von Graviditas ovarica erklären lässt, ohne dass man mit den neueren Grundsätzen der Physiologie und Entwicklungsgeschichte in Widerspruch kommt, werden von Kiwisch, Kölliker und Virchow in den Verh. d. physik. med. Ges. zu Würzburg. 1850. Vol. I. Nr. 7. p. 102, 106 ausführlich erörtert, während die Gründe, welche gegen die Möglichkeit von Eierstockschwangerschaft sprechen sollen, bei Mayer (Kritik d. Extrauterinschw. v. Standp. d. Physiol. u. Entwicklgsgesch. p. 1 u. folg. Giessen 1845) und bei Pouchet (Théor. posit. de l'ovulat. spontan. et de la fécondat. etc. p. 425. Paris 1847) angeführt sind. Abgesehen davon, dass in den Verh. d. med. phys. Ges. zu Würzbg. a. a. O. die Entstehung von Graviditas ovarica auf eine sehr einleuchtende Weise erklärt wird, ist es unumstössliche Thatsache, dass A. B. Granville (Phil. Transact. 1820. Part. I. p. 101—107) einen kaum zu bezweifelnden und Dr. Hein a. a. O. einen vollständig beweisenden Fall von Eierstockschwangerschaft mitgetheilt hat.

Bei Granvilles Fall brachte ein etwa 4 Monate alter Foetus, der im linken Eierstock lag, die Wandungen desselben an drei Stellen zur Berstung, wodurch eine tödtlich innere Blutung entstand (a. a. O. p. 103). Die Placenta war an der inneren Oberfläche der Hüllen des Ovarium angeheftet: „During this destructive process, that part of the covering of the ovarium was also lacerated, over the inner surface of which the placenta was engrafted.“

Bei Heins Fall fand sich im rechten Ovarium eine etwa haselnussgrosse knochenharte Geschwulst, welche das beinah vollständige Skelett eines gegen vier Monate alten Foetus enthielt. Die Geschwulst lag unter dem Bauchfellüberzug und der fibrösen Hülle des Eierstocks, von diesen umschlossen. Nachdem diese beiden Häute eingeschnitten waren, konnte man mit einem dünnen Scheerenblatt zwischen sie und den eben erwähnten Körper eingehen und ihn so unversehrt aus seiner Hülse befreien. Der Uterus, der linke Eierstock und beide Eileiter zeigten keine Abweichungen; ebenso wenig fand sich in der Beckenhöhle sonst noch etwas Krankhaftes.

BESCHREIBUNG DES LEINZELLER STEINKINDS.

I. KRANKENGESCHICHTE UND SECTIONSBEFUND.

Das Steinkind von Leinzell, welches im Jahr 1720 bei der Section einer vierundneunzigjährigen Frau gefunden wurde, kam zuerst nach Stuttgart, später nach Tübingen, wo es Fr. Orth zu einer Inauguraldissertation benützte (Dissertatio inauguralis medica de Foetu XLVI annorum. Tubingae 1720).

Krankengeschichte und Sectionsbefund sind theils dieser Abhandlung, theils brieflichen Mittheilungen Prof. Camerers aus Tübingen entnommen, deren Auszug sich in d. Hist. de l'Acad. royale des Sciences de Paris 1721. pag. 33 und d. Philosoph. Transact. Vol. XXXI. pag. 126 findet.

Anna Müller, im Jahr 1629 zu Leinzell, einem Dorfe Schwabens in der Nähe von Gmünd, geboren, zeigte 1674 alle Erscheinungen von Schwangerschaft. Die Menstruation hörte auf und der Bauch nahm an Umfang mehr und mehr zu. Kindsbewegungen wurden von Zeit zu Zeit deutlich gefühlt (Orth p. 34) bis zum Eintritt der Wehen, welcher zur gehörigen Zeit erfolgte. Während wehenartige Schmerzen drei (nach dem Bericht des Chirurgen sogar sieben) Wochen lang anhielten, flossen die Wasser ab, ohne dass ein Kind zu Tage gefördert wurde.

Von den Aerzten aufgegeben, zog die Schwangere einen Quacksalber aus Aalen zu Rath. Dieser verordnete ein weisses Pulver, nach dessen Gebrauch die Schmerzen ganz aufhörten.

Eine bei Orth (p. 7) angeführte Stelle aus dem Krankenbericht des Pfarrers von Leinzell scheint dafür zu sprechen, dass nach dem Gebrauch dieses Pulvers eine Berstung des Uterus mit Austritt der Frucht in die Unterleibshöhle stattfand. Die betreffende Stelle lautet folgendermassen:

„Da nemlich die Hrn. Medici an ihr desperirt, und die generation keinen Fortgang haben wollen, mithin das Ansehen gehabt, dass kein ander Mittel, als die anatomie, sollte vorgenommen werden, so hat ein gemeiner Bader und Burger in Aalen sich unterstanden, ihr ein weisses Pülfferlein einzugeben, welches bald operiret, also dass ein starker Riss geschehen sein soll in ihrem Leibe, darauff habe es sich gesetzt, und stets an einem einzigen Ort verblieben."

Während des Gebrauchs der Bäder von Aalen wurde die Frau wieder vollkommen hergestellt und blieb gesund bis in ihr vierundneunzigstes Jahr. Die einzige Beschwerde, worüber sie klagte, war das Gefühl einer schweren Last im Leibe, welches namentlich hervortrat, wenn sie sich rasch bewegte oder die Lage wechselte. Beim Versuch auf die rechte Seite zu liegen, wurde sie von einem brennenden Schmerz in der linken Unterbauchgegend, unterhalb des Nabels, befallen, welcher auf

eine bestimmte Stelle von der Grösse eines Handtellers beschränkt blieb. Die Anschwellung des Bauchs nahm seit der Zeit jener vermeintlichen Niederkunft weder zu noch ab, und wurde von der Frau selbst einer in ihrem Leibe befindlichen Frucht zugeschrieben. Sie gebar später noch zwei wohl ausgebildete Kinder, wobei sie mancherlei Beschwerden von Seiten der Gebärmutter auszustehen hatte (Orth p. 8). In dem vierundneunzigsten Jahr ihres Lebens erlag sie einem nur wenige Tage dauernden Brustleiden.

Die Section wurde von dem Chirurgen Knausen aus Heubach und seinem Schwiegersohn in Beisein des Pfarrers von Leinzell vorgenommen. Es zeigte sich nach Eröffnung der Bauchhöhle eine länglich runde Masse von dem Umfang einer Kegelkugel in einer Höhlung auf der linken Seite der Frau, an die Membranen dieser Höhle durch Vermittlung einer fleischigen, schwammigen Substanz angeheftet (Phil. Transact. a. a. O.).

Ueber die Lage der Geschwulst konnte sich der Chirurg von Heubach nicht vergewissern, wie aus seinem bei Orth p. 26 angeführten, kaum zu verstehenden Sectionsbericht hervorgeht:

„Ich befande gleich, dass sich die Kugel nicht völlig in der matrice befunden, jedoch ist ein dünnes Häutlein um die völlige Kugel gewesen, dass ich doch der völligen Meinung bin, dass es von grosser Ausdehnung der Kugel, und denen noch zwei getragenen Kindern: Welches starck auf die lincke Seiten getrieben gewesen, und den rechten Gang zur Geburth nicht verrichten können. In keinen besondern Sack war es nicht gelegen und rechter Seit war die Mutter noch ziemlich, aber lincker Seit, wo die Kugel angehefftet war, da ist alles wunderlich mit allerhand Drüssen und Maasern zu sehen gewest."

Im Gegensatz hiezu erwähnt der Leinzeller Pfarrer in seinem Bericht „dass die Matrix so klein gewesen, als bey einem Kind von zwei Jahren."

Die Geschwulst, von den mit ihr verwachsenen Organen losgetrennt, wog etwa acht Pfund und enthielt einen verschrumpften von einer knochenharten Schale umschlossenen Foetus. Die erhärtete Umhüllung war stellenweis mit gefässreichen Membranen bedeckt (Orth p. 10) und besass eine uneben höckerige Oberfläche. Nur eine Stelle, mit der die Schale an ein benachbartes Organ der Bauchhöhle befestigt war, erschien glatt und von weicherer knorpelartiger Consistenz (Hist. de l'Acad. r. d. Sc. a. a. O.).

In Ermanglung passender Instrumente wurde die rings geschlossene Masse mit dem Beile geöffnet. Es kam ein abgestorbener Foetus männlichen Geschlechts zum Vorschein, welcher an Grösse und Gestalt einem reifen ausgetragenen Kinde wenig nachstand. Er war von bräunlicher, geräuchertem Fleisch nicht unähnlicher Farbe, verbreitete keinen üblen Geruch und bot durchaus keine Zeichen von Fäulniss dar. Die Weichtheile erschienen ausgetrocknet, etwas weniges erhärtet. In dem Hohlraum zwischen Foetus und Schale fand sich keine Spur von Flüssigkeit vor.

Der Foetaltheil des Nabelstrangs war, 4—5 Zoll vom Nabel entfernt, mit den erhärteten Umhüllungen verschmolzen und wurde bei Eröffnung der Cyste mit dem Beile durchtrennt, wie der Leinzeller Pfarrer berichtet (Orth p. 34). Der Placentartheil lief unter dem rechten Arm der Frucht nach hinten und hieng fest an der Innenfläche des glatten weicheren Theils der Schale.

Ueber den eigentlichen Sitz des Steinkinds lässt sich kein bestimmtes Urtheil fällen, da die ungenau vorgenommene Section keinen genügenden Aufschluss verschafft. Am meisten gerechtfertigt erscheint die Annahme, das Kind habe seit der Zeit jener nicht erfolgten Geburt in der Bauchhöhle gelegen und sei durch bindegewebige Adhäsionen an die Nachbarorgane befestigt gewesen. Der Uterus selbst kann das Steinkind nicht wohl eingeschlossen haben, da später noch zweimal normale Geburt ausgetragener wohl gebildeter Früchte erfolgte. Dieser Umstand spricht auch gegen die Lage der Geschwulst in den Wandungen der Gebärmutter, wie es bei Graviditas tubo-uterina (interstitialis) der Fall zu sein pflegt. Denn ein Uterus, dessen Wandungen ein gegen acht Pfund

schweres Lithopaedion einschliessen, wird wohl kaum im Stande sein, später noch zweimal einen reifen Foetus durch seine Zusammenziehungen auszustossen. Prof. Camerer vermuthet, der Foetus sei in dem linken Eileiter gelegen, welcher durch ihn sehr ausgedehnt wurde und verdickte Wandungen erhielt. Diess ist sehr unwahrscheinlich; denn die meisten bis jetzt zur Section gekommenen und genauer untersuchten Eileiterschwangerschaften endeten vor dem vierten, nach Heim (Horns Archiv für medicinische Erfahrung Bd. I. Jahrgang 1812) vor dem zweiten Schwangerschaftsmonat. Entweder stirbt der Foetus frühzeitig ab, während seine Ueberreste von den unverschrten Wandungen der Tube umschlossen werden, so in dem von Duverney (Oeuvres anat. Vol. II. p. 354) mitgetheilten Fall, oder er fährt fort sich zu vergrössern, und verursacht durch den hiebei ausgeübten Druck eine Berstung des Eileiters. In der Regel geht die Mutter an der damit verbundenen Blutung und Bauchfellentzündung zu Grund. Uebersteht sie diese Gefahren glücklich, so tritt die Frucht durch die Risswunde ganz oder mit einzelnen Theilen in die Bauchhöhle und gibt zu dem als Graviditas abdominalis secundaria beschriebenen Zustand Veranlassung.

Ob unser Foetus vor der Berstung des ihn einschliessenden Organs in dem Uterus oder in der Tuba gelegen habe, lässt sich nicht mit Bestimmtheit angeben, da in der Krankengeschichte die Resultate einer durch die Scheide vorgenommenen Untersuchung nicht mitgetheilt werden. Ersteres wird indessen wahrscheinlich gemacht durch den Umstand, dass die Frau bis zum Eintritt der Wehen deutlich Kindsbewegungen fühlte, und dass während der Wehenthätigkeit die Wasser abflossen. Stellte sich der Austreibung der Frucht auf dem gewöhnlichen Wege irgend ein Hinderniss entgegen, so konnte leicht bei fortdauernden Zusammenziehungen der Gebärmutter an irgend einer Stelle ihrer Wandung ein Riss entstehen, durch welchen das Kind in die Bauchhöhle trat.

Einen derartigen Fall theilt Bromfeild (Philos. Transact. Numbr. 460 pag. 697. Jahr 1741) mit. Eine Frau war schwanger und erwartete zur gewöhnlichen Zeit ihre Niederkunft. Das Kind war so weit vorgerückt, dass die Hebamme erklärte, in weniger als zwei Minuten werde es zu Tage gefördert sein. Allein als sich die Frau unvermuthet bewegte, entschlüpfte das Kind den Händen der Hebamme und konnte nicht wieder gefunden werden. Die Frau lebte seit dieser Zeit noch neun Jahre und magerte allmälig bis zum Skelette ab. Sie litt seit der nicht erfolgten Geburt fortwährend an unwillkürlichem Urinabgang, wozu sich seit dem letzten Jahr unwillkürliche Stühle gesellten. Ein Ausfluss übel riechenden, mit Blut vermengten Eiters aus der Scheide dauerte von dem Zeitpunkt der nicht erfolgten Niederkunft an bis zu ihrem Tode ununterbrochen fort.

Bei der Section fand sich, in eine dickwandige Cyste eingeschlossen, ein Foetus, auf der concaven Fläche des rechten Darmbeins aufliegend. Die Cyste war mit dem Bauchfell verwachsen und durch gefässreiche bindegewebige Adhäsionen an das Colon und Coecum angeheftet. Das Netz erschien zerstört, Bauchfell, Uterus und Eileiter stark entzündet. Der Hals der Gebärmutter war perforirt, im Umkreis der Perforation erweicht. Zwischen Uterus und Mastdarm hatten sich gegen sechs Unzen einer übel riechenden Flüssigkeit angesammelt.

Ob die Schale des Leinzeller Steinkinds von den durch eingelagerte Kalksalze erhärteten Eihäuten oder von Pseudomembranen, welche den Foetus umgaben und an Nachbarorgane anhefteten, gebildet wird, lässt sich nicht entscheiden, da die ungenau vorgenommene Section über diese Frage durchaus keinen Aufschluss verschafft. Prof. Camerer vermuthet, die Umhüllung werde von der erhärteten Placenta gebildet (Hist. de l'Acad. r. d. Sc. a. a. O.), Fr. Orth (pag. 43) nimmt an, sie sei durch Umwandlung der Eihäute entstanden, und hält die Erhabenheiten an der Aussenfläche der Schale für erhärtete Chorionzotten.

Das Leinzeller Steinkind kam von Tübingen aus in das Stuttgarter Naturalienkabinet, wo man es unter einem Glaskasten trocken aufbewahrte. Im November 1853 wurde es von hier zugleich mit mehreren sehenswerthen Missgeburten zur Aufstellung in der Tübinger pathologisch-anatomischen

Sammlung an Herrn Prof. Luschka übersandt, welcher dasselbe behufs der Untersuchung seiner inneren Theile mit einer feinen Säge in der Richtung der Linie AB in Fig. I durchtrennen liess.

Das Präparat hat sich in der langen Reihe von Jahren wenig verändert, so dass Orths Beschreibung und etwas ideal gehaltene Abbildung noch vollständig passen. Nur der Foetaltheil des Nabelstrangs ist im Lauf der Zeit um einige Zoll verkürzt worden. Ebenso fehlen Daumen und Zeigfinger der rechten Hand, welche Orth in seiner Dissertation sehr zierlich abbildet. Doch ist die Stelle, an welcher die beiden Finger heruntergeschnitten wurden, noch deutlich zu erkennen.

II. BESCHREIBUNG DES PRÄPARATS IN SEINEM GEGENWÄRTIGEN ZUSTAND.

Der Foetus liegt eigenthümlich zusammengekrümmt in einer ihn umschliessenden Kalkschale. Beide zusammen wiegen 2 Pfund 5½ Loth württemb. bürgerliches Gewicht. Das Gehäuse des Steinkinds hat eine länglich eiförmige Gestalt. Der Längendurchmesser beträgt 18,5, der Querdurchmesser 13,5 und der Durchmesser von vorne nach hinten 14,6 Centimeter. Die Circumferenz entspricht in der Richtung des Längendurchmessers 53, in der des Querdurchmessers 44 Centim. Die Dicke der erhärteten Umhüllungen ist an verschiedenen Stellen sehr wechselnd; sie beträgt an den dünnsten Partieen 1—2, an den dicksten 6—7 Millimeter. Die Schale besitzt eine beträchtliche Härte, so dass sie sich nur schwer mit dem Messer ritzen lässt und beim Anschlagen mit einem Metallstab einen hellen Ton gibt. Die Oberfläche des Kalkgehäuses ist stellenweis eben und glatt, stellenweis durch Hervorragungen der verschiedensten Form, a Fig. I, theils abgerundete Erhabenheiten, theils spitzige scharfkantige Zacken, ungleichmässig höckrig. Auf ihr breiten sich derbe zähe Membranen, b Fig. I, von gelbbrauner Farbe aus, welche der Schale fest ankleben und sich nur schwer von ihr abziehen lassen. Sie bedingen durch ihre dunkelbraune Färbung die verschiedenartigsten Schattirungen in der schmutzig gelben Grundfarbe des Kalkgehäuses.

Der Foetus selbst ist männlichen Geschlechts und scheint in Bezug auf Grösse und Umfang der einzelnen Theile einer ausgetragenen Frucht nur wenig nachzustehen. Sein Alter lässt sich nicht genau bestimmen, da die zusammengekrümmte Lage und die dem Kopfe fest anliegende Schale es unmöglich machen, die Durchmesser des Schädels und die Dimensionen des Rumpfes zu ermitteln. Das Kind ist mit dem Schädel und Rücken an die Kalkschale festgewachsen; Antlitz, Brust und Bauch sind frei und der Höhlung zugekehrt. Der Kopf ist stark auf die linke Seite gedreht, nach vorne übergebeugt und auf den Thorax herabgesunken, so dass er diesen beinahe ganz verdeckt. Der Bauch ist hervorgetrieben. Die oberen Extremitäten kehren ihre Beugeseite dem Hohlraum zu, die Streckseite zeigt sich mit dem Gehäuse verschmolzen. Die linke untere Extremität ist im Hüft- und Knie-Gelenk gebogen, das Knie dem Kopfe genähert. Die eigenthümlich verkrümmte rechte untere Extremität liegt mit dem Unterschenkel der Schale an. Die Haut des Foetus hat eine schmutzig gelbbraune Farbe und lässt sich leicht mit dem Messer schneiden. Nur die der Schale nahe liegenden Stellen, so die linke Hand, der rechte Vorderarm, das linke Knie, die rechte Lendengegend, sind durch eingelagerte Kalksalze erhärtet, so dass sie beim Anschlagen mit einem Metallstab einen hellen Ton geben.

Der Schädel liegt mit Ausnahme der rechten Schläfengegend und rechten Hinterhauptsgegend unter der Schale verborgen. Von dem Antlitz ist nur die rechte Hälfte sichtbar; die linke Seite wird theils von der aufgelegten Hand, theils von dem Kalkgehäuse verdeckt. Der über dem rechten Auge liegende Theil der Stirne ist mit hellgelben Wollhaaren besetzt, während Schläfengegend und Hinterhauptsgegend völlig haarlos erscheinen. Das rechte Ohr hängt als unförmlicher, platt gedrückter Lappen dem Schädel seitlich an. Aufsteigender und absteigender Theil der Helix sind mit den zugekehrten Rändern fest aneinandergeklebt, so dass von einer Muschel oder einem Zugang zum

äussern Gehörgang nichts zu sehen ist; nur zwischen Ecke und Gegenecke findet sich eine nicht ganz $^1/_2$ Millimeter breite Spalte. In der Hinterhauptsgegend bemerkt man eine stumpfe Hervorragung, welche in der Mittellinie des Schädels liegt und für die Spina occipitalis externa erklärt werden muss. Der höchste Punkt derselben ist 10,5 Centimeter von der Mitte der Nasenwurzel entfernt.

Statt des rechten Auges bemerkt man eine quere, 6—7 Millimeter tiefe Grube, F in Fig. I, deren Grund von den vertrockneten Theilen des Bulbus erfüllt wird. Ueber dieser Vertiefung liegt das verschrumpfte obere Augenlid mit einigen an seinem freien Rande eingepflanzten Cilien von hellgelber Farbe. Nach oben von ihm zieht sich als Andeutung des Arcus Superciliorum ein brauner Hautwulst vom äussern Augenwinkel zur Nasenwurzel. Das untere Augenlid ist kaum zu erkennen. Die äussere Nase, H Fig. I, ist platt gedrückt, der Nasenflügel umgestülpt, so dass sein von der Schleimhaut überzogener Theil als glatte ebene Fläche nach vorne gekehrt ist, gegen oben und aussen begrenzt von einem scharfen bogenförmigen Wulst, dem Umfang des früheren Nasenlochs. In der Mitte dieser Fläche liegt eine längliche, schief gestellte, trichterförmig vertiefte Oeffnung, der Eingang zur Nasenhöhle. Eine in dieselbe eingeführte Sonde dringt 8 Millimeter nach einwärts und trifft sodann auf entgegenstehende harte Wandungen.

Der Mund ist geöffnet, etwas verzogen und von einem flachen, dunkel gefärbten Wulste, I Fig. I, den zusammengeschrumpften Lippen, umgeben. Zwischen diesen liegt die Zunge, von ihrem Epitel überzogen. Letzteres ist durch eingelagerte Kalksalze so sehr erhärtet, dass es sich nicht mit dem Messer ritzen lässt, und verschliesst als schmutzig gelbe, glatte Membran den halb geöffneten Mund. Setzt man ein Stückchen des Epitels unter dem Mikroscop längere Zeit der Einwirkung concentrirter Salzsäure aus, so entweicht eine bedeutende Menge Kohlensäure, während zugleich einzelne Epitelialblättchen sichtbar werden. Unter dem verkalkten Epitel, K Fig. I, liegt die erhärtete Zungensubstanz, welche unter dem Microscop keinerlei Structur erkennen lässt. Das linke Dritttheil des Mundes wird nicht durch die Zunge verschlossen; man gelangt hier mit der Sonde 1,6 Centimeter nach einwärts in eine von festen Wandungen umschlossene Höhle. Das Kinn ist flach gedrückt, unregelmässig gestaltet. Die Wangengegend, G Fig. I, ist so stark eingesunken, dass statt der normalen Wölbung der Backe eine ganz ebene Fläche vom Mundwinkel und der Nasengegend bis zum untern Rande des Jochbeins sich erstreckt, nach abwärts durch eine scharfe Kante von der Unterkiefergegend geschieden.

Die Brust, O Fig. I, W Fig. II, zeigt sich abgeplattet und breit gedrückt, der Bauch in den oberen Partieen in Form eines breiten Wulstes hervorgetrieben. Unter dieser Wölbung bemerkt man den Nabel mit einem Rest der Nabelschnur; letztere, S Fig. II, ragt als derber, zusammengeschrumpfter, leicht spiralig gedrehter Strang von 12 Millim. Länge frei in den Raum zwischen Bauch und linkem Oberschenkel des Foetus hinein, wo sie wie abgerissen endet. Der Placentartheil des Nabelstrangs wird oberhalb des rechten Knies sichtbar und erstreckt sich von hier aus unter dem rechten Oberarm nach rückwärts zur Innenfläche der Schale, um sich an einer geschrumpften schwarzbraunen Membran, dem Ueberrest der vertrockneten Placenta, festzusetzen. Diese besitzt eine Dicke von 1—2 Millim. und ist in eine weiche, fetthaltige Masse von der Beschaffenheit festen Talgs verwandelt, welche die Innenfläche des Kalkgehäuses hinter der rechten Lendengegend des Foetus in einer Ausdehnung von beiläufig 2 Quadratzollen überzieht. Unterhalb der Nabelgegend ist der Bauch eingezogen, gefaltet, und läuft in eine stumpfe Spitze, R Fig. II, aus, an deren Ende man zwischen den beiden Oberschenkeln die zusammengeschrumpften Geschlechtstheile, T Fig. II, bemerkt. Auf dem glatt gedrückten Hodensack liegt der eingetrocknete Penis als rundlicher Klumpen, welcher von einer Mündung der Harnröhre keine Spur mehr erkennen lässt. Von dem Hodensack aus läuft eine erhabene Leiste als Andeutung der Raphe nach rückwärts gegen den vom linken Fuss verdeckten After.

An den Extremitäten lassen sich keine genauen Messungen anstellen, da die hiezu dienenden Knochenvorsprünge, die Condyli, Malleoli u. s. w. nirgends gesehen oder durchgefühlt werden können. Man muss desshalb die von den Gelenken gebildeten Furchen als Anhaltspunkte nehmen. Die linke obere Extremität, M Fig. I, X Fig. II, ist stark im Ellbogengelenk gebeugt. Die Innenseite des Oberarms liegt der Brustwandung an, die Aussenseite ist mit der Schale verwachsen. Die Beugseite des Vorderarms, u Fig. II, und Volarfläche der Hand, v Fig. II, zeigen sich der linken Gesichtshälfte zugekehrt, die Streckseite und der Handrücken sind mit dem Gehäuse verschmolzen. Die Hand lässt keine Scheidung in einzelne Finger erkennen; nicht einmal Furchen, welche denselben entsprechen würden, sind zu bemerken. Die Länge des Vorderarms vom Ellbogen bis zum Handgelenk beträgt 4,6, die der Hand von hier bis zur Spitze der zusammengewachsenen Finger 2,6 Centimeter. Der Oberarm kann nicht gemessen werden.

Die mässig im Ellbogengelenk gebeugte rechte obere Extremität, L Fig. I, liegt mit ihrer Streckseite der Schale fest an. Der Vorderarm ist dem Leibe genähert. Die supinirte Hand hat eine eigenthümliche Verkrümmung nach rückwärts und einwärts erfahren, so dass die Spitze des kleinen Fingers gegen das Ellbogengelenk gerichtet ist und sein Ulnarrand dem des Vorderarms zugekehrt wird. Die drei letzten Finger, welche allein noch erhalten sind, besitzen wohl ausgebildete Nägel und lassen die den Gelenkverbindungen der Phalangen entsprechenden Querfurchen erkennen. Daumen und Zeigfinger sind bei Orth (a. a. O.) abgebildet, wurden aber im Laufe der Zeit heruntergeschnitten, wie man aus den noch vorhandenen quer durchtrennten Phalangen derselben entnehmen kann. Die Länge des Oberarms, von der Schulterhöhe bis zum Ellbogen, entspricht 5,3, die des Vorderarms, vom Ellbogen bis zum Handgelenk 4 Centim. An der Hand lassen sich keine Messungen anstellen.

Die linke untere Extremität, Y Fig. II, ist im Hüft- und Kniegelenk gebogen, so dass das Knie in gleiche Höhe mit dem Kinn des Foetus zu stehen kommt. Der Oberschenkel, w Fig. II, zeigt einen starken Eindruck an seiner vordern Fläche, der Unterschenkel, y Fig. II, liegt dem Oberschenkel fest an. Der stark nach innen gedrehte Fuss bietet das Ansehen eines rundlichen unförmlichen Klumpen ohne Andeutung einzelner Zehen. Die Länge des Oberschenkels von der Leistengegend bis zur höchsten Wölbung des Knies beträgt 9, die des Unterschenkels von hier bis zur Innenfläche des Fussgelenks 7,4 und die des Fusses von der Ferse bis zum vordern Ende der Fusssohle 4,6 Centimeter.

Die rechte untere Extremität hat eigenthümliche Verkrümmungen erfahren, über deren näheres Verhalten man erst am durchsägten Präparat Aufschluss erhält. Der Oberschenkel ist im Hüftgelenk gebogen und stark nach aussen gedreht, so dass das Knie in die rechte Lendengegend des Foetus zu liegen kommt, der Unterschenkel mit der Fibularseite an die Schale festgewachsen. Der Fuss wird von der rechten Hand verdeckt und zeigt das Ansehen eines unförmlich eingeknickten verbogenen Stummels. Eine Bildung von Zehen mangelt vollständig, nur mit Mühe kann eine Dorsal- und Plantarfläche unterschieden werden. Messungen lassen sich an dieser ganz verkrüppelten Extremität nicht anstellen.

III. BESCHREIBUNG DES DURCHSCHNITTS.

Die Durchsägung des Präparats wurde in der Richtung der Linie AB in Fig. I. vorgenommen. Der Kopf konnte, da er stark auf die linke Seite hinübergebogen ist, nicht in senkrechter Richtung durchtrennt werden. Die Schnittlinie bildet mit der senkrechten Mittellinie des Gesichts einen Winkel von 50—60 Grad. Der Rumpf ist neun Millimeter nach rechts von der Mittellinie senkrecht durchtrennt, so dass das rechte Darmbein, U Fig. II, und der rechte Oberschenkelknochen, V Fig. II,

noch von der Säge getroffen wurden. Die Schnittfläche geht zwischen beiden unteren Extremitäten hindurch und hat noch die äusseren Geschlechtstheile, T in Fig. II, sowie den linken Fuss, Z Fig. II, getroffen.

Die durchsägte Kalkschale, A Fig. II, zeigt stellenweis eine concentrische Schichtung, indem weissgelbe und braungelbe Streifen miteinander abwechseln, stellenweis eine gleichmässig gelblichweisse Schnittfläche ohne wahrnehmbare Schichtenbildung.

Die durchtrennte Haut, B Fig. II, ist als ein schmaler, dunkelbraun gefärbter Streifen überall, mit Ausnahme des Kopfes, von dem Unterhautbindegewebe deutlich abgegrenzt. Sie ist von normaler Consistenz, nur an den der Schale nahe liegenden Körpergegenden durch eingelagerte Kalksalze erhärtet. Das Unterhautbindegewebe und die Muskeln, C in Fig. II, sind in eine gelblichweisse Masse von der Beschaffenheit festen Talgs verwandelt, welche sich leicht mit dem kalten Messer schneiden lässt. Beide Gewebe sind an vielen Stellen kaum mehr von einander zu unterscheiden. Nur da wo dickere Muskellagen vorhanden waren, zeigen sich noch Spuren derselben in Form gelbrother Streifen, c Fig. II, welche die heller gefärbte talgartige Masse durchsetzen, ohne sich von ihr in Bezug auf Consistenz und chemisches Verhalten wesentlich zu unterscheiden.

Die Schädelhöhle wird von den stark verschobenen, an mehreren Stellen gebrochenen Kopfknochen, D Fig. II, umschlossen. Die harte Hirnhaut, F in Fig. II, ist gut erhalten und überzieht die Knochen der Schädelbasis genau, von denen des Schädelgewölbes ist sie an mehreren Stellen losgelöst. Man bemerkt den noch erhaltenen Anfang der Grosshirnsichel, i, zwischen den beiden vorderen Schädelgruben. Die Schädelbasis, G, hat durch die Verschiebung der Kopfknochen eine unregelmässige Gestalt erhalten. Doch erkennt man noch deutlich den Clivus Blumenbachi, k, den Türkensattel mit der Sattellehne, l und dem zu einem derben platten Strang geschrumpften Chiasma Nervorum opticorum, I, die vom kleinen Keilbeinflügel gebildete Erhabenheit, die beiden vorderen Schädelgruben, m, n, sowie die linke mittlere Schädelgrube, o. Das stark nach links verschobene grosse Hinterhauptsloch zeigt das Ansehen einer engen, trichterförmig vertieften Oeffnung von 4 Millimeter Durchmesser. Eine in dasselbe eingeführte Sonde stösst, nachdem sie 1,6 Centimeter abwärts gedrungen ist, auf einen entgegenstehenden festen Körper, vermuthlich einen Halswirbel. Die Mitte der Sattellehne ist 3,6 Centimeter von der Innenfläche des Stirnbeins, 4 Centimeter von der Innenfläche des Hinterhauptbeins entfernt. Mithin beträgt der Längendurchmesser der Schädelhöhle 7,6 Centimeter. Die Entfernung der Mitte der Sattellehne von der Wandung der mittleren Schädelgrube beträgt 2,7 Centimeter, woraus sich für den Querdurchmesser der Schädelhöhle 5,4 Centimeter ergeben. Der Höhendurchmesser kann wegen der schiefen Durchsägung des Kopfes nicht ermittelt werden. Das Gehirn, H, ist in eine gleichförmig braun-schwarz gefärbte harte Masse verwandelt, welche sich nur schwer mit dem Messer schneiden lässt und auf frischen Schnittflächen deutlichen Fettglanz zeigt. Man kann dasselbe ohne Mühe zu einem braungelben Pulver zerreiben.

Die Augenhöhle, K, wird gegen oben von dem horizontalen Theil des Stirnbeins, d, geschlossen, und ist von einer gelblichweissen, talgartigen Masse erfüllt, durch welche einige derbe braunschwarze Streifen, verschrumpfte Theile des Bulbus, hinziehen. Der Sehnerv, bis zu seinem Austritt aus der Schädelhöhle deutlich sichtbar, lässt sich von hier an nicht mehr weiter verfolgen. Wie sich die Mundhöhle und Nasenhöhle verhalten, kann nicht ermittelt werden, da die Schnittfläche nach rechts von ihnen gefallen ist, ohne sie zu treffen.

Die Brusthöhle, M, hat in Folge der Abplattung ihrer vorderen Wandung und der Verschiebung der Wirbelsäule die Form eines spitzwinkligen Dreiecks mit nach unten gekehrter Grundfläche erhalten. Sie wird durch das zu einer derben lederartigen Membran vertrocknete Zwerchfell, N, vollständig von der Bauchhöhle geschieden. An dem oberen Theil ihrer hinteren Wandung bemerkt man einige ohne Ordnung nebeneinander liegende Wirbelkörper, L. Sie sind mit einer Kalk-

kruste bedeckt und zum Theil mit der Schale, b, verschmolzen. Der untere Theil der hinteren Brustwand wird von fettig entarteten Weichtheilen gebildet, deren innerer Fläche eine von ihrer Beinhaut überzogene Rippe, O, anhängt. An der vorderen Brustwand sieht man eine quer durchtrennte Rippe, r, und die durchschnittenen Rippenknorpel, s, in Form eines schmalen harten Streifens von schwarzbrauner Färbung.

Die Lunge, p, nimmt den oberen hinteren Theil der Brusthöhle ein, so dass ihre untere Fläche 1 Centimeter nach oben vom Zwerchfell zu liegen kommt. Sie ist in eine röthlich gelbe, von braunen Streifen durchsetzte Masse verwandelt, welche die Consistenz festen Talges besitzt und sich leicht mit dem kalten Messer schneiden lässt. Die Schnittfläche zeigt starken Fettglanz. Nach vorne und unten von der Lunge liegt der vertrocknete Herzbeutel als derbe Membran mit glatter Innenfläche, durch Bindegewebslamellen mit der vorderen Brustwand verbunden. Schneidet man ihn ein, so kommt ein beträchtlicher Hohlraum zum Vorschein, dessen unteres Ende von dem zu einem unförmlichen hohlen Klumpen verschrumpften Herzen eingenommen wird. Am unteren Theil des vorderen Lungenrandes zieht ein ziemlich weites, dickwandiges Gefäss, q, nach abwärts. Eine in dasselbe eingeführte feine Schweinsborste gelangt in den vom Herzbeutel umschlossenen Hohlraum. Der vor der Lunge liegende obere Theil der Brusthöhle ist von Bindegewebslamellen, welche viele elastische Fasern enthalten, erfüllt. Von der Luftröhre, der Speiseröhre und den hier liegenden grossen Gefässstämmen ist keine Spur mehr zu sehen.

Die Bauchhöhle zeigt die Form eines Dreiecks mit nach unten gekehrter Spitze; der grösste Theil des Hohlraums wird von der fetthaltigen, in eine leicht schneidbare, gleichmässig braunschwarze Masse von der Consistenz festen Wachses verwandelten Leber, P, eingenommen. Von den übrigen Organen der Unterleibshöhle kann keines mit Bestimmtheit erkannt werden. Statt ihrer bemerkt man, den Bauchwandungen anhängend, unförmliche Klumpen, Q, von talgartiger Consistenz und gelbbrauner Farbe, von festeren dunkler gefärbten Streifen durchsetzt. Von der Insertion der Nabelschnur aus zieht als Ueberrest der Nabelvene ein weisslicher derber Strang an der Innenfläche der vordern Bauchwand gegen die Leber hin.

In den die Bauchhöhle nach abwärts umgebenden Weichtheilen bemerkt man den Durchschnitt des rechten Hüftbeins, U, und rechten Oberschenkelknochens, V, nach vorne davon die schon weiter oben beschriebenen äusseren Geschlechtstheile, T, welche der vorderen Bauchwand, R, an der Innenfläche des linken Oberschenkels, w, aufsitzen. Ob sie mit der Bauchhöhle zusammenhängen, oder nicht, kann nicht ermittelt werden, da der Durchschnitt durch den Rumpf zu weit nach rechts von der Mittellinie gefallen ist.

IV. FEINERE STRUCTUR UND CHEMISCHES VERHALTEN EINZELNER THEILE.

Die Schale besteht aus Schichten feinkörniger Lamellen, in welche Kalksalze formlos eingelagert sind. Nur an einigen sehr wenigen Stellen scheint unvollkommene Verknöcherung stattgefunden zu haben. Man trifft nämlich zuweilen an feinen Schliffen der Schale neben formlos eingelagerten Kalksalzen länglich runde Hohlräume mit unvollständigen Ausläufern, welche bei auffallendem Licht weiss, bei durchfallendem schwarz erscheinen und bei längerer Einwirkung von Terpentinöl durchsichtig werden, mithin sich ganz wie Knochenkörperchen verhalten. Doch finden sie sich so selten und liegen so unregelmässig in dem Gewebe zerstreut, dass ich auf ihr Vorkommen kein besonderes Gewicht legen möchte. Von haversischen Canälen ist keine Spur zu bemerken. Legt man Stücke der Schale einige Tage in verdünnte Salzsäure, um die Kalksalze auszuziehen, so quellen sie bedeutend auf und zerfallen in einzelne Schichten dünner Lamellen. Diese zeigen bei der microsco-

pischen Untersuchung ein feinkörniges Gefüge oder eine unregelmässige Streifung, und lassen keinerlei Structur erkennen. Sie haben ganz das Ansehen, welches geronnenes Eiweiss oder geronnener Faserstoff unter dem Microscop darbieten. Bei Zusatz von Salpetersäure nehmen sie eine gelbe, bei Zusatz des millonschen Reagens eine rothe Färbung an, ohne sich sonst durch Säuren oder Alkalien, selbst nach mehrtägiger Einwirkung, irgendwie zu verändern. Ganz dieselben Lamellen bleiben bei feinen Schliffen der Schale, deren Kalksalze durch Essigsäure oder Salzsäure ausgezogen werden. Mithin ist das Stroma der Kalkschale nicht zu dem Bindegewebe zu stellen, sondern unter die pathologischen Bildungen einzureihen, da es sich ganz wie ein erstarrtes formloses Exsudat verhält. Das Verhältniss zwischen organischer und unorganischer Substanz ist an verschiedenen Stellen des Kalkgehäuses sehr wechselnd. An manchen Gegenden überwiegen die organischen Bestandtheile bedeutend, so dass die Schale sich leicht mit dem Messer schneiden lässt und auf dem Platinblech mit Flamme brennt, indem sie nur wenig Asche hinterlässt. Andere Partieen dagegen sind so sehr von Kalksalzen durchdrungen, dass die ihnen entnommenen Schalenstücke beim Erhitzen, ohne mit Flamme zu brennen, ihre Form beibehalten und durch die beigemengte Kohle nur eine schwachgraue Färbung annehmen. An solchen Stellen lässt die Schale sich ohne Mühe zu feinen halbdurchsichtigen Blättchen schleifen. Die meisten Schliffe erscheinen unter dem Microscop als feinkörnige, leicht gelblich gefärbte Masse, an der keinerlei Structur wahrzunehmen ist. Nur sehr wenige lassen die schon weiter oben erwähnte Andeutung unvollkommener Verknöcherung erkennen. Behandelt man die Schliffe mit concentrirter Salzsäure, so bleiben die schon früher beschriebenen feinkörnigen oder unregelmässig gestreiften Lamellen, während die Kalksalze unter beträchtlicher Kohlensäureentwicklung ausgezogen werden. In der Asche der Schale findet sich phosphorsaurer und kohlensaurer Kalk mit phosphorsaurer Bittererde und Spuren von kohlensaurer Bittererde. Die Hauptmasse der Asche wird von phosphorsaurem Kalk gebildet; kohlensaurer Kalk und phosphorsaure Bittererde finden sich in weit geringerer Menge.

Die Haut ist mit Ausnahme der durch eingelagerte Kalksalze erhärteten Stellen gut erhalten und von wenig veränderter Epidermis bedeckt, deren Zellen sich überall leicht erkennen lassen. Sie verhalten sich wie frische Epidermiszellen, nur widerstehen sie der Einwirkung von Reagentien länger als diese. Die Wollhaare der Stirne, sowie die noch erhaltenen Fingernägel, zeigen nichts Eigenthümliches. Die Cutis enthält sehr viel nicht in Zellen eingeschlossenes Fett. Entfernt man dasselbe durch mehrtägige Einwirkung von Aether, so erscheinen an feinen Schnitten Bindegewebsfibrillen und elastische Fasern in beträchtlicher Menge.

Das Unterhautbindegewebe und die Muskeln lassen keine Spur der ihnen sonst zukommenden Elementartheile mehr erkennen. Sucht man die hier abgelagerten Fette durch längere Einwirkung von Aether und Alkohol zu entfernen, was indessen nur unvollständig gelingt, so bleibt eine hellgelbe, leicht zerbröckelnde Masse. Feine durch sie geführte Schnitte zeigen unter dem Microscop das Ansehen und Verhalten der schon bei der Schale näher beschriebenen feinkörnigen oder unregelmässig gestreiften Lamellen.

Die talgartige weiche Substanz, in welche Muskeln und Unterhautbindegewebe verwandelt sind, lässt sich mit dem kalten Messer ebenso gut schneiden wie mit der erwärmten Klinge. Sie schmilzt bei höherer Temperatur nicht, ist mithin wesentlich verschieden von dem Leichenfett (Adipocire), in das diese Weichtheile sonst zuweilen überzugehen pflegen (vergleiche Gibbes, Philos. Transact. 1794. Part. II. p. 169 und Virchow, Verhandl. d. phys. med. Ges. in Würzburg 1852 B. III. Heft 3. p. 369). Bei stärkerem Erhitzen bläht sie sich auf, ohne zu schmelzen und hinterlässt eine schwammige Kohle. Angezündet brennt sie mit Flamme unter Entwicklung eines angebrannter Hornsubstanz nicht unähnlichen Geruchs. Es bleibt eine ziemliche Quan-

tität Asche, welche aus kohlensaurem Kalk mit einer geringen Beimengung phosphorsauren Kalks und kohlensauren Natrons besteht.

Die talgartige Masse, welche statt der Muskeln und des Unterhautbindegewebes sich vorfindet, gibt beim Kochen mit Wasser keine Seife. Dampft man das Filtrat ab, so bleibt eine kleine Menge festen Rückstands. Versetzt man diesen mit verdünnter Salzsäure, so kommen keine Fetttropfen zum Vorschein. Eine genauere chemische Analyse der einzelnen Fette konnte nicht angestellt werden, da mir nur eine sehr geringe Quantität der betreffenden Substanz zur Untersuchung zu Gebot stand. Ich beschränke mich desshalb darauf, das zu ihrer Ausmittlung eingeschlagene Verfahren und die dabei sich ergebenden Resultate kurz mitzutheilen.

1) Der nach dem Erhitzen mit destillirtem Wasser zurückbleibende Theil der talgartigen Masse wurde längere Zeit mit einem Gemeng von Alkohol und Aether gekocht. Bei Verdunstung der Lösungsmittel setzte sich aus dem Filtrat eine gelbe schmierige Masse ab. Eine Portion derselben, auf dem Platinblech erhitzt, hinterliess keine Asche; es scheint demnach keine Seife in die Lösung übergegangen zu sein. Eine zweite grössere Portion wurde mit Bleioxyd verseift, hierauf mit kochendem Alkohol behandelt und heiss filtrirt. Einige Tropfen des Filtrats liessen bei der microscopischen Untersuchung sternförmig gruppirte, unregelmässig geformte Blättchen mit bogenförmigen Kanten erkennen. Von Cholesterintafeln war, auch bei Anwendung gedämpften Lichts, keine Spur zu bemerken. Bei langsamer Verdunstung des Lösungsmittels setzten sich aus dem Filtrat gelblichweisse Schuppen ab, welche bei mässiger Wärme schmolzen und bei gewöhnlicher Temperatur wieder fest wurden. Beim Versetzen mit Salzsäure entstand ein Niederschlag von Chlorblei, während zugleich einige Tropfen einer gelben, bei gewöhnlicher Temperatur flüssigen Fettsäure, vermuthlich unreiner Oelsäure, sichtbar wurden. Der in kochendem Alkohol unlösliche Theil des mit Bleioxyd verseiften Fettes war so unbedeutend, dass er nicht weiter untersucht werden konnte.

2) Der in Wasser, heissem Alkohol und Aether unlösliche Theil der talgartigen Masse wurde mit verdünnter Salzsäure erwärmt. Es schied sich eine verhältnissmässig bedeutende Menge gelber Fetttropfen ab, während in der salzsauren Lösung bei Zusatz von kohlensaurem Ammoniak ein beträchtlicher Niederschlag von kohlensaurem Kalk entstand. Die Fetttropfen erstarrten bei gewöhnlicher Temperatur zu einer gelben, krümligen, bei 40° R. schmelzenden Masse. Nachdem diese durch wiederholtes Umkrystallisiren aus kochendem Alkohol von beigemengter Oelsäure einigermassen befreit war, zeigte sie die wesentlichsten Eigenschaften der als Margarinsäure beschriebenen Fettsäure (vgl. H. W. Heintz in Poggend. Ann. B. 87. p. 553). Aus der Lösung in heissem Alkohol setzten sich perlmutterglänzende Schuppen ab, welche von Aether und warmem Alkohol leicht, von kaltem Alkohol nur schwer gelöst wurden. Unter dem Microscop schossen aus der heissen alkoholischen Lösung feine büschelförmig gruppirte Nadeln an, eine Krystallform, welche nach Lehmann (Lehrb. d. physiol. Chem. B. I. p. 111) der Margarinsäure zukommt. Der Schmelzpunkt stieg zwar nicht bis auf 48° R., allein diess konnte wohl von noch beigemengter Oelsäure herrühren. Mithin besteht die Hauptmasse der talgartigen Substanz, in welche Muskeln und Unterhautbindegewebe verwandelt erscheinen, aus einer Kalkseife (wahrscheinlich einem Gemenge margarinsauren und ölsauren Kalks).

Die Schädelknochen zeigen, wie diess in der Regel auch bei ausgetragenen Früchten der Fall ist, keine Scheidung in äussere und innere Tafel mit dazwischen liegender Diploë. Es ist an denselben noch keine vollständige Verknöcherung eingetreten. An feinen Schliffen bemerkt man zwar haversische Kanäle und Knochenkörperchen, allein die letzteren besitzen nur selten Ausläufer; meistens sind sie von länglich runder Form und zeigen noch nicht einmal zackig ausgebuchtete Ränder. Ebenso verhalten sich feine Schliffe der Rippen; bei diesen sind die mit Ausläufern versehenen Knochenkörperchen noch weit seltener als bei Schädelknochen.

Die harte Hirnhaut ist ganz frei von Fett, in eine derbe, lederartig zähe Membran verwandelt. Stücke derselben, in Wasser aufgeweicht, können leicht in einzelne Blätter zerspalten werden, welche unter dem Microscop wohl erhaltene Bindegewebsfibrillen und eine grosse Menge feinster elastischer Fasern erkennen lassen. Ganz ähnlich verhält sich die nur wenig veränderte Beinhaut der Rippen.

Das in eine harte, braunschwarze Masse verwandelte Gehirn lässt sich leicht zu Pulver zerreiben und zeigt auf der Schnittfläche deutlichen Fettglanz. Es schmilzt nicht beim Erwärmen und verbrennt mit hell leuchtender Flamme unter Zurücklassung einer nicht unbedeutenden Menge Asche. Letztere besteht aus phosphorsaurem Kalk, kohlensaurem Kalk, kohlensaurem Natron und einer geringen Quantität phosphorsaurer Bittererde. Der Fettgehalt des Gehirns ist nicht so bedeutend, als man der glänzenden Schnittfläche nach erwarten sollte. Behandelt man die zu Pulver zerriebene Masse längere Zeit mit Aether und filtrirt, so bleibt nach Verdunstung des Lösungsmittels ein gelbes schmieriges Fett in so geringer Menge, dass eine genauere chemische Untersuchung nicht möglich ist. Dasselbe löst sich leicht in kaltem Alkohol. Verdampft man die schwach sauer reagirende alkoholische Lösung in einem Uhrgläschen, so bleiben einige Tropfen eines gelben, bei gewöhnlicher Temperatur flüssigen Fetts an den Wandungen des Gefässes hängen.

Feine dem Gehirn entnommene Schnitte zeigen, wenn man sie durch mehrtägige Einwirkung kalten Aethers von Fett möglichst befreit hat, bei der microscopischen Untersuchung ein feinkörniges Gefüge oder eine unregelmässige Streifung ohne deutlich wahrnehmbare Structur, Formverhältnisse, wie man sie beim geronnenen Eiweiss oder Faserstoff findet. Dasselbe microscopische Verhalten zeigt das Stroma der übrigen noch vorhandenen Organe, der Lunge, Leber, Placenta, des Nabelstrangs, des Herzbeutels. Sie bestehen alle der Hauptmasse nach aus einer Substanz, welche in Folge ihres Verhaltens gegen Alkalien und concentrirte Mineralsäuren den pathologischen Bildungen weit näher steht als dem Bindegewebe, und grosse Aehnlichkeit mit einem formlos erstarrten Exsudat besitzt.

In der Lunge findet sich, in das eben beschriebene Stroma eingebettet, eine ziemliche Menge feinster elastischer Fasern, welche, sich vielfach durchkreuzend, ein unregelmässiges Maschenwerk bilden.

Der Herzbeutel ist sehr reich an gröberen und feineren elastischen Fasern. Ausserdem findet man hie und da glashelle, fein wellenförmig gestreifte Lamellen, welche bei mehrstündiger Einwirkung von Essigsäure oder Salpetersäure zu breiten Bändern, endlich zu feinen, der früheren Streifung entsprechend gekrümmten Fibrillen zerfallen. Sie unterscheiden sich von dem schon öfters erwähnten, auch beim Herzbeutel vorhandenen Stroma auffallend durch ihr glashelles Ansehen, durch die regelmässige, fein wellenförmige Streifung, durch das Zerfallen bei Einwirkung von Säuren. Ganz ähnlich verhält sich die Wandung des am vorderen Rande der Lunge hinziehenden Gefässes. An Schnitten, welche der glatten Innenfläche der Gefässwand entnommen wurden, fanden sich hie und da glashelle Lamellen mit schmalen, länglichrunden, in Längsreihen angeordneten Kernen, vielleicht Ueberreste des unvollständig entwickelten Epitelialüberzugs der Gefässwandung. Sie zeigten bei Einwirkung von Essigsäure und kaustischem Kali keine Veränderung.

Fast in allen Organen, namentlich dem Gehirn, der Lunge, der Placenta, trifft man ein diffus in dem Gewebe verbreitetes Pigment von citrongelber bis goldgelber Farbe, welches von kaltem Aether und Alkohol nicht gelöst wird und bei Zusatz von Kali, Essigsäure, concentrirter Salpetersäure, keine Veränderung zeigt. Rauchende Salzsäure bedingt eine braungelbe Färbung. Bei Einwirkung concentrirter und rauchender Schwefelsäure entsteht ein eigenthümliches Farbenspiel: rothgelb, braungelb, schmutzig grüngelb, grün, blaugrün, verschwindend. Dieser Farbstoff unterscheidet sich durch sein Verhalten gegen Salpetersäure sowohl von dem Gallenfarbstoff, als auch von dem als Cirrhonose bekannten Pigment, welches sich nach Lobstein zuweilen an den serösen Häuten nicht lebensfähiger

Früchte findet und von Prof. Virchow (Verh. d. phys. med. Ges. in Würzburg 1853. B. III. Heft 3 pag. 349 u. flgd.) ausführlich beschrieben worden ist.

Neben diesem gelben Farbstoff kommt häufig, namentlich im Gehirn, der Leber, der Placenta, dunkel braunrothes und schwarzes Pigment in Form von Körnerhaufen und krystallinischen Täfelchen vor, wie sie Virchow in dem Archiv für pathologische Anatomie Bd. I Heft 2 Tafel III Fig. 12 abbildet. Das schwarze Pigment ist in kaltem Aether und Alkohol unlöslich, wird von Säuren und Alkalien nicht verändert. Das braunrothe, zuweilen schönrothe Pigment findet sich namentlich in den als Ueberreste der Placenta der Innenfläche der Schale anhängenden Membranen. Dasselbe wird von kaltem Aether und Alkohol nicht gelöst, durch Kali und Essigsäure nicht verändert. Concentrirte Salpetersäure und rauchende Schwefelsäure bedingen nach längerer Einwirkung eine dunkelbraune, endlich schwarze Färbung.

Der gelbe Farbstoff der Leber unterscheidet sich von dem der übrigen Organe durch sein Verhalten gegen concentrirte und gegen rauchende Schwefelsäure. Beide Säuren bedingen kein Farbenspiel, sondern nur eine rothgelbe Färbung, welche allmälich in Braunroth übergeht, ohne sich weiter zu verändern.

BERICHTIGUNGEN.

Seite	9	Zeile	45	ist	zu	lesen	1661	statt	1561
„	10	„	13	„	„	„	1679	„	1769
„	15	„	31	„	„	„	1791	„	1794
„	24	„	46	„	„	„	1834	„	1835
„	29	„	1	„	„	„	XXII. 1000	statt	XXII. 100
„	35	„	23	„	„	„	tödtliche	statt	tödtlich
„	40	„	42	„	„	„	platt	statt	glatt.

ERKLÆRUNG DER ABBILDUNGEN.

Figur I.

Das Steinkind mit seinem Gehäuse.

(Natürliche Grösse.)

AB. Linie, in deren Richtung die Durchsägung des Präparats vorgenommen wurde.

C. Aussenfläche der Schale mit Hervorragungen, a, und geschrumpften Membranen, b.

D. Innenfläche der Schale.

E. Der von dem Chirurgen mit dem Beil durchtrennte Theil des Kalkgehäuses.

F. Augengegend mit der von den vertrockneten Theilen des Bulbus erfüllten Augenhöhle.

G. Abgeflachte Wangengegend.

H. Plattgedrückte äussere Nase mit dem Zugang zur Nasenhöhle.

I. Wulst in der Umgebung der Mundhöhle, von den geschrumpften Lippen gebildet.

K. Epitel der Zunge, durch eingelagerte Kalksalze erhärtet.

L. Rechte obere Extremität.
- c. Oberarm.
- d. Hand mit einer durchschnittenen Phalanx des Daumen.

M. Vorderarm der linken oberen Extremität, mit der Schale verschmolzen.

N. Linkes Knie.

O. Abgeplattete vordere Wandung der Brusthöhle.

P. Ein Theil der linken Lendengegend.

Figur II.

Die linke Körperhälfte des durchsägten Steinkinds.

(Natürliche Grösse.)

A. Durchschnitt durch die Kalkschale.
- a. Innenfläche der Schale.
- b. Aussenfläche der Schale.

B. Cutis, nur stellenweise von den tiefer liegenden Schichten deutlich abgegrenzt.

C. Unterbindegewebe und Muskeln, in eine talgartige Masse von gelblichweisser Farbe verändert, welche an einzelnen Stellen von röthlichgelben Streifen, c, Andeutungen der früheren Muskelschichten, durchsetzt wird.

D. Schädelknochen, untereinander verschoben und an mehreren Stellen gebrochen.
- d. Stirnbein.
- e. Scheitelbein.
- f. Hinterhauptbein.
- g. Keilbeinkörper.
- h. Kleiner Keilbeinflügel.

E. Gesichtsknochen.

F. Harte Hirnhaut, mit dem erhaltenen Anfang des sichelförmigen Fortsatzes, i, die Knochen der Schädelbasis genau überziehend, von denen des Schädelgewölbes an mehreren Stellen losgelöst.

G. Schädelbasis.
- k. Clivus Blumenbachi.
- l. Türkensattel.
- m. Rechte vordere Schädelgrube.
- n. Linke vordere Schädelgrube.
- o. Linke mittlere Schädelgrube.

H. Ein Theil des Gehirns, in eine harte braunschwarze Masse verwandelt.

I. Chiasma Nervorum opticorum, zu einem derben Strang verschrumpft.

K. Augenhöhle mit den vertrockneten Theilen des Bulbus.

L. Einzelne Knochen der Wirbelsäule, verschoben und zum Theil mit der Kalkschale verschmolzen.

M. Brusthöhle.
- p. Die verschrumpfte fettig entartete Lunge.
- q. Ein dickwandiges Gefäss, am vorderen Rande der Lunge nach abwärts ziehend, vorne angeschnitten.
- r. Eine quer durchtrennte Rippe in der vordern Brustwand.
- s. Durchschnittene Rippenknorpel.

N. Zwerchfell.

O. Zwei den Weichtheilen anhängende, von ihrer Beinhaut überzogene Rippen, quer durchtrennt.

P. Die Leber, in eine braunschwarze Masse von der Consistenz festen Wachses verwandelt.

Q. Verschrumpfte Organe der Bauchhöhle, in eine weiche talgartige Masse verwandelt.

R. Vordere Bauchwand unterhalb der Nabelgegend.

S. Der erhärtete Nabelstrang.

T. Die eingetrockneten äusseren Geschlechtstheile. Ein Theil des Hodensacks mit dem oben aufliegenden, verschrumpften Penis ist durchschnitten.

U. Darmbein der rechten Seite.

V. Rechter Oberschenkelknochen, quer durchtrennt.

W. Vordere Fläche des abgeplatteten Thorax.

X. Linke obere Extremität.
- t. Oberarm.
- u. Vorderarm.
- v. Volarfläche der Hand.

Y. Linke untere Extremität.
- w. Oberschenkel mit einem starken Eindruck an seiner vordern Fläche.
- x. Knie.
- y. Unterschenkel.
- z. Fuss, zum grössern Theil durchschnitten.
  - α. Einige unförmliche, in den Weichtheilen liegende Knorpel.
  - β. Ein durchschnittener Knochen mit überknorpelten Gelenkenden.

Fig. I.

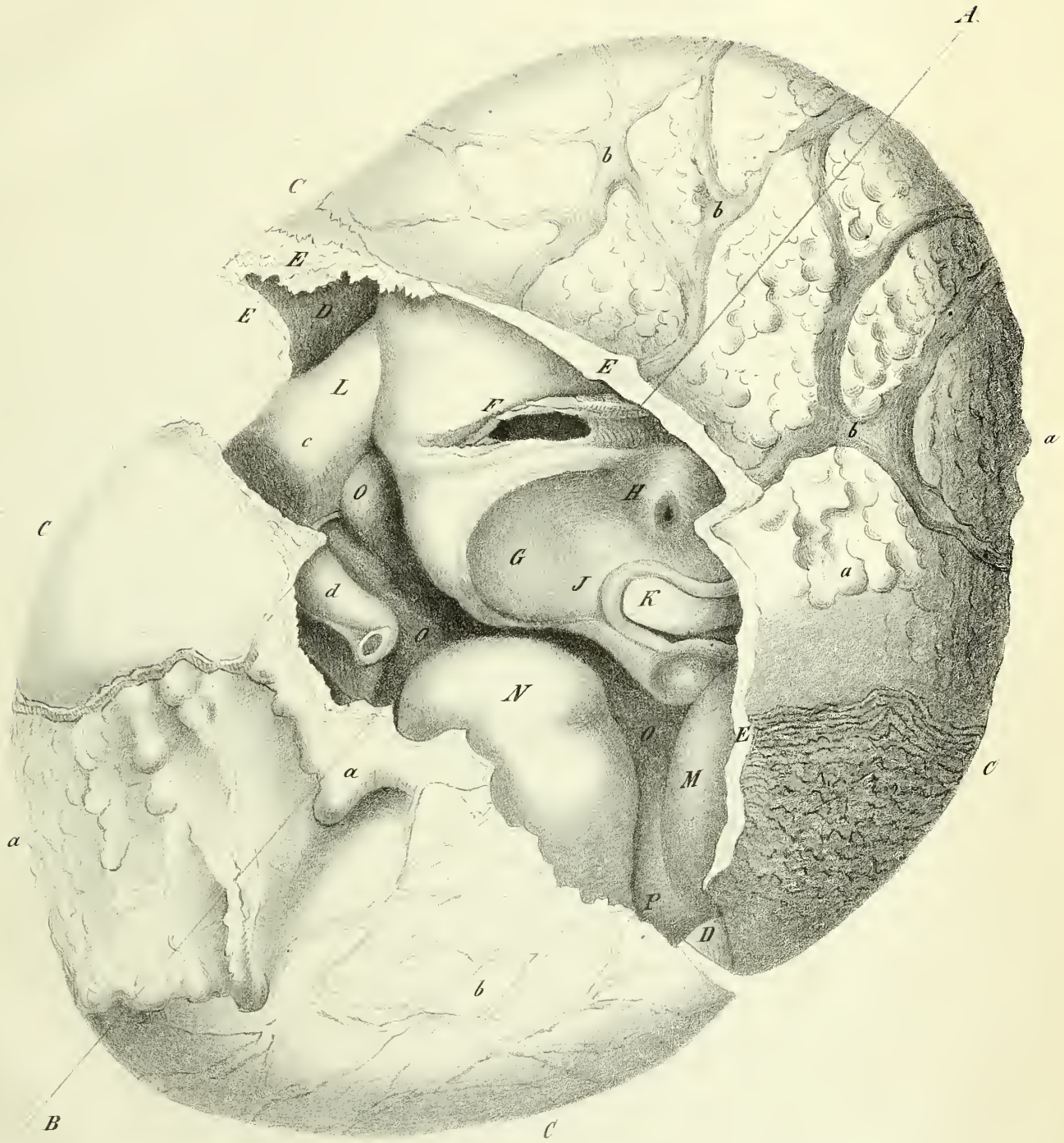

Fig. II.

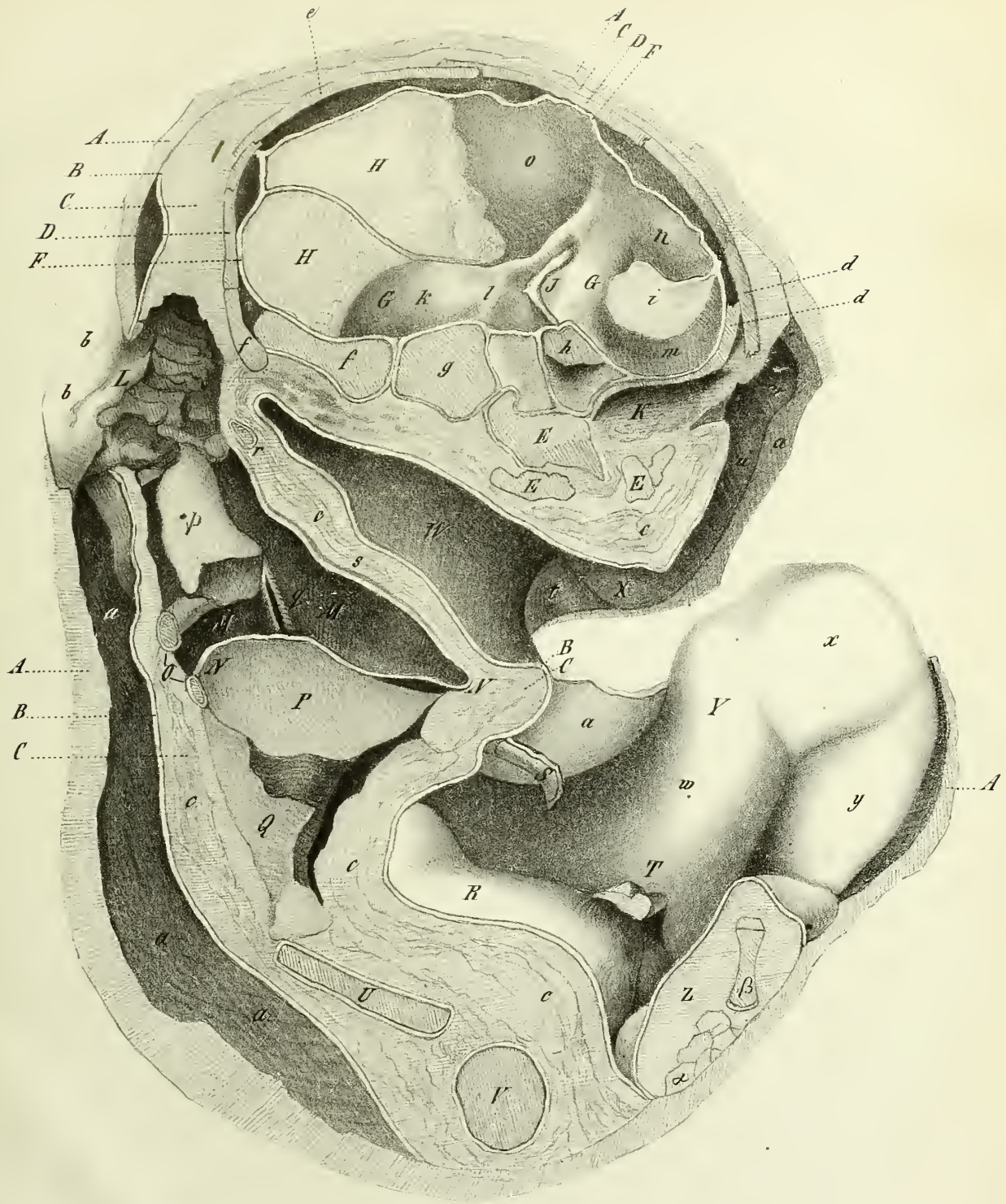

e
A
C
D
F
A
B
C
D
F
H
o
H
n
G
k
l
J
G
i
d
d
b
f
f
g
h
m
b
L
K
E
E
E
a
r
p
c
W
c
s
t
X
a
M
q
M
B
C
x
A
B
C
N
N
P
a
Y
S
w
y
A
c
Q
c
T
R
a
U
c
Z
β
a
α
V